

# Traitement chirurgical des troubles moteurs de l'œsophage

M. Leconte<sup>1</sup>, R. Douard<sup>1</sup>, M. Gaudric<sup>2</sup>, B. Dousset<sup>1</sup>

1. Service de chirurgie digestive et endocrinienne, hôpital Cochin – Paris.

2. Service de gastro-entérologie, hôpital Cochin – Paris.

**Correspondance :** M. Leconte, service de chirurgie digestive et endocrinienne, hôpital Cochin, 27 rue du Faubourg saint-Jacques, F 75014 Paris.  
e-mail : mahaut.leconte@cch.aphp.fr

## Résumé/Abstract

### Traitement chirurgical des troubles moteurs de l'œsophage

M. Leconte, R. Douard, M. Gaudric, B. Dousset

Les troubles moteurs de l'œsophage sont des maladies rares. Les plus fréquents sont l'achalasia et la maladie des spasmes diffus. Leur traitement est symptomatique et peut être médicamenteux, endoscopique ou chirurgical. Les traitements de référence de l'achalasia sont la dilatation pneumatique et la cardiomyotomie de Heller par voie laparoscopique. La dilatation pneumatique permet d'obtenir des résultats satisfaisants dans 60 à 80 % des cas, mais ils se détériorent avec le temps. En cas d'échec ou de contre-indication au traitement endoscopique un traitement chirurgical est proposé. La cardiomyotomie est efficace dans 90 % des cas avec des résultats stables dans le temps. L'association à un geste anti-reflux et le type de fundoplicature restent débattus. Dans la maladie des spasmes diffus, les résultats encourageants de la cardiomyotomie étendue incitent à proposer un traitement chirurgical dans les formes sévères.

**Mots-clés :** Œsophage. Traitement. Achalasia. Maladie des spasmes diffus. Troubles moteurs. Cardiomyotomie. Dilatation pneumatique.

### Surgical management of primary esophageal motility disorders

M. Leconte, R. Douard, M. Gaudric, B. Dousset

Primary esophageal motility disorders are rare, the most common diagnoses being achalasia and diffuse esophageal spasm. Treatment aims to alleviate symptoms and may be medical, endoscopic, or surgical. Achalasia is most commonly treated by pneumatic dilatation or by laparoscopic Heller cardiomyotomy. Pneumatic dilatation is effective in 60-80% of cases, but functional results deteriorate over time. Surgical treatment is indicated when endoscopic dilatation is contraindicated or has failed. Functional results after cardiomyotomy are satisfactory in 90% of cases and results appear to be stable over time. The need for an associated antireflux procedure and the type of fundoplication remain controversial. For diffuse esophageal spasm, extended esophageal myotomy has yielded satisfactory functional results, but surgical treatment should be reserved for selected patients with severe symptoms.

**Key words:** Esophageal motility disorders. Achalasia. Diffuse esophageal spasm. Pneumatic dilatation. Cardiomyotomy.

## Introduction

Les troubles moteurs de l'œsophage (TMO) distal intéressent la musculature lisse qui occupe les 2/3 inférieurs de l'œsophage ainsi que le sphincter inférieur de l'œsophage (SIO). Ils peuvent être primitifs ou secondaires à des anomalies musculaires et/ou nerveuses (centrales ou périphériques), s'inscrivant alors le plus souvent dans le cadre

d'une maladie de système. Les TMO les plus fréquents sont l'**achalasia** et la **maladie des spasmes diffus**. Ce sont néanmoins des maladies rares dont le traitement, endoscopique ou chirurgical, reste discuté. Il s'agit d'une chirurgie fonctionnelle qui doit être proposée à des malades sélectionnés.

L'objet de cette mise au point est de préciser la place du traitement chirurgical, ses indications et ses résultats.

## Généralités

Les TMO correspondent à l'association d'anomalies des ondes de contraction péristaltiques primaires (P1) qui animent la musculature lisse du corps de l'œsophage et du SIO. Ils se manifestent par quatre symptômes : 1) la dysphagie paradoxale ; 2) les douleurs thoraciques rétro-sternales constrictives pseudo-angineuses non liées à l'effort ; 3) les régurgitations, et ; 4) les brûlures rétro-sternales, dont l'intensité et l'association sont variables. Les cas sévères peuvent se compliquer d'amaigrissement. Leur diagnostic repose sur la **manométrie œsophagienne**. Son interprétation s'effectue à partir de données quantitatives et qualitatives dont les valeurs normales ont été définies à partir d'études manométriques réalisées chez des volontaires sains [1] (*tableaux 1 et 2*).

On distingue classiquement l'achalasia, la maladie des spasmes diffus (MSD), le syndrome de l'œsophage hypercontractile, qui comprend l'œsophage « casse-noisette » et l'hypertonie du SIO, le syndrome de l'œsophage hypocontractile, et les troubles moteurs non spécifiques (*tableau 3*).

La **fibroscopie œsogastroduodénale** (FOGD) doit être effectuée en première intention afin d'éliminer une lésion organique comme un cancer ou une sténose peptique. L'**écho-endoscopie haute** permet le diagnostic d'une lésion sous-muqueuse passée inaperçue en fibroscopie comme un léiomyome. Le **transit œsogastro-duodénal** (TOGD) oriente le diagnostic et recherche un diverticule œsophagien épiphyrénique ou médiothoracique souvent associé [2] à la MSD ou une hernie hiatale. La **pH-métrie**, non systématique, diagnostique un reflux gastro-œsophagien (RGO) pathologique.

Tableau 1

## Valeurs quantitatives normales de la manométrie œsophagienne.

	Moyenne	Dévi- ation standard	Limite des valeurs normales
<b>Corps de l'œsophage<sup>1</sup></b>			
Amplitude AP1 <sup>a</sup> (mm Hg)	99,0	40,0	19-180
Durée (s)	3,9	0,9	2-6
Vitesse de propagation (cm/s)	3,5	0,9	2-5
<b>SIO<sup>b</sup></b>			
Pression basale PSIO <sup>c</sup> (mm Hg) <sup>2</sup>	24,4	10,1	4-45

D'après la série de Richter et Castell [1] portant sur 95 adultes sains étudiés avec une sonde à cathéters perfusés (diamètre externe : 4,5 mm, débit de perfusion des cathéters : 0,5 ml/min).  
1 : Valeurs obtenues à partir des points de perfusion situés à 3 et 8 cm du sphincter inférieur de l'œsophage.

2 : Mesurée à mi-expiration.

a : Amplitude des ondes de contraction primaires.

b : Sphincter inférieur de l'œsophage.

c : Pression du sphincter inférieur de l'œsophage.

Tableau 2

## Valeurs qualitatives normales de la manométrie œsophagienne.

Aspect des ondes	Moyenne <sup>1</sup>	Dévi- ation standard	Limite des valeurs normales
Biphasiques	11,0	19,0	49
Triphasiques	0,1	1,7	4
Non péristaltiques	4,1	8,3	21
Simultanées	0,4	2	4
Non conduites	3,7	8,0	20
Rétrogrades	0	0	0

D'après la série de Richter et Castell [1] portant sur 95 adultes sains étudiés avec une sonde à cathéters perfusés (diamètre externe : 4,5 mm, débit de perfusion des cathéters : 0,5 ml/min).

1 : Pourcentages calculés à partir de 10 déglutitions humides.

Tableau 3

## Critères d'interprétation et classification des troubles moteurs de l'œsophage.

	Critères majeurs (indispensables)	Critères mineurs (facultatifs)
<b>Achalasie</b>	Apéristaltisme total et étendu Défaut de relaxation du SIO <sup>a1</sup>	Hypertonie du SIO
<b>Maladie des spasmes diffus</b>	Ondes de contraction simultanées (entre 20 % <sup>2</sup> et 100 % des déglutitions)	Durée ou AP1 <sup>b</sup> augmentées  Hypertonie du SIO
<b>Œsophage casse-noisette</b>	AP1 augmentées Péristaltisme normal	
<b>Hypertonie du SIO</b>	PSIO <sup>c</sup> augmentée	

D'après les Recommandations pour la pratique clinique-manométrie. Société nationale française de gastroentérologie 2001.

a : Sphincter inférieur de l'œsophage.

b : Amplitude des ondes de contraction primaires.

c : Pression du sphincter inférieur de l'œsophage.

1 : Le diagnostic d'achalasia peut être porté en l'absence de ce critère si le contexte clinique est évocateur.

2 : Ce chiffre varie entre 10 et 30 % selon les auteurs.

**Achalasie**

L'**achalasia** est le TMO le plus fréquent. Sa prévalence est de l'ordre de 10/10<sup>5</sup> habitants. Elle concerne aussi

bien l'homme que la femme et peut survenir à tout âge [3] même s'il existe deux pics de prévalence, l'un entre 20 et 30 ans et l'autre entre 50 et 60 ans [4].

Le terme d'achalasia signifie « défaut de relaxation », mais cette dénomination ne reflète en réalité qu'une partie du syndrome clinique érudant l'apéristaltisme sur lequel repose pourtant le diagnostic. C'est le seul TMO dont le cadre nosologique est bien défini. Elle se traduit histologiquement par une diminution sélective des cellules ganglionnaires du plexus nerveux d'Auerbach de la sous-muqueuse œsophagienne [5]. La conséquence en est un défaut d'inhibition de la contraction musculaire expliquant : 1) un **défaut de relaxation du sphincter inférieur de l'œsophage**, et ; 2) une diminution de la latence entre deux ondes de contraction primaire aboutissant à un **apéristaltisme** [6]. Le signe révélateur habituel de l'achalasia est la **dysphagie**. Elle est évocatrice lorsqu'elle est paradoxale, affectant électivement les liquides, et capricieuse survenant de façon intermittente et inopinée réalisant de véritables « blocages » alimentaires, cédant volontiers à l'ingestion d'eau froide. Elle est classiquement associée à des **réurgitations post-prandiales**, satellites des blocages alimentaires, qui parfois dominent le tableau et peuvent orienter à tort vers un RGO ou un diverticule œsophagien. Lorsqu'elles surviennent la nuit, les réurgitations peuvent être à l'origine de complications respiratoires (toux chronique, asthme, infections pulmonaires à répétition ou laryngite postérieure récidivante). Les douleurs thoraciques sont plus rares, volontiers observées chez les sujets jeunes sans méga-œsophage, et précèdent souvent l'apparition de la dysphagie.

La caractéristique manométrique de l'achalasia est un **apéristaltisme total, constant et étendu** : les ondes de contraction primaires (P1) sont simultanées et non propagées dans 100 % des cas. C'est le seul signe constant et **indispensable** au diagnostic. L'amplitude des ondes de contraction (AP1) est le plus souvent faible (20 à 40 mm Hg). Lorsqu'elle dépasse 51 mm Hg on parle d'**achalasia vigoureuse**. La pression de repos du SIO est souvent augmentée (> 45 mm Hg), jamais diminuée, mais normale dans plus de 50 % des cas (4 à 45 mm Hg). On observe de façon plus constante un **défaut de relaxation du SIO**. Celle-ci est incomplète ou absente dans 70 à 80 % des cas et complète mais trop courte (< 6 secondes) ou inappropriée dans 20 à 30 % des

cas [6]. La FOGD est évocatrice lorsqu'il existe un ressaut du fibroscope au passage du cardia, une dilatation œsophagienne, voire une stase salivaire ou alimentaire. Le TOGD montre un rétrécissement harmonieux en « bec d'oiseau » de l'extrémité inférieure de l'œsophage (figure 1). Lorsqu'il s'y associe une dilatation de l'œsophage d'amont, on parle de **mégaoesophage**. Celui-ci représente la complication évolutive de l'achalasia. Le diamètre de l'œsophage permet de définir plusieurs grades de « mégaoesophage » [4] (tableau 4) (figure 2). La pHmétrie peut montrer dans certains cas une modification progressive du contenu œsophagien en rapport avec la stase, ne devant pas être confondue avec un reflux.

L'achalasia a été rapportée comme facteur de risque du carcinome épidermoïde en raison de l'œsophagite chronique liée à la stase [7]. Des incidences variant de 0 à 591/10<sup>5</sup> habitants, soit un risque relatif de 0 à 197, ont été rapportées [8]. La durée moyenne d'évolution de l'achalasia au moment du diagnostic de cancer est de 17 à 20 ans [9, 10]. Il n'existe pas de recommandation de surveillance endoscopique systématique.

Le traitement de l'achalasia est symptomatique. Il vise à diminuer la

pression du SIO afin d'améliorer de façon passive la clairance œsophagienne. Il n'existe aucun traitement permettant de corriger la dénervation pariétale, donc de corriger l'apéristaltisme et le défaut de relaxation du SIO. Trois moyens sont actuellement disponibles : le **traitement médical** par voie orale (inhibiteurs calciques, dérivés nitrés), le **traitement endoscopique** par dilatation pneumatique ou par injection intra-sphinctérienne de toxine botulique et le **traitement chirurgical** par myotomie du SIO. Les deux traitements de référence sont la dilatation pneumatique et la cardiomyotomie de Heller par voie laparoscopique.

### Traitement endoscopique

#### • Dilatation pneumatique

##### Technique

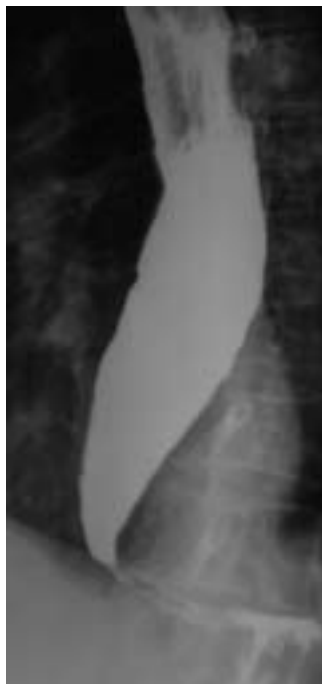La dilatation pneumatique diminue la pression du SIO (PSIO) en dilacérant

les fibres du sphincter. Elle s'effectue grâce à un ballonnet descendu sur un fil guide dont le bon positionnement est contrôlé par amplificateur de brillance. Le ballonnet mesure 10 à 12 cm de long et son diamètre varie de 30 à 40 mm. Il est gonflé à l'air manuellement jusqu'à la pression désirée (en général 15 à 20 psi soit 1 à 1,3 atmosphères). Plus le diamètre du ballon est important (> 35 mm), plus la dilatation est efficace [11, 12] mais aussi plus le risque de perforation est grand.

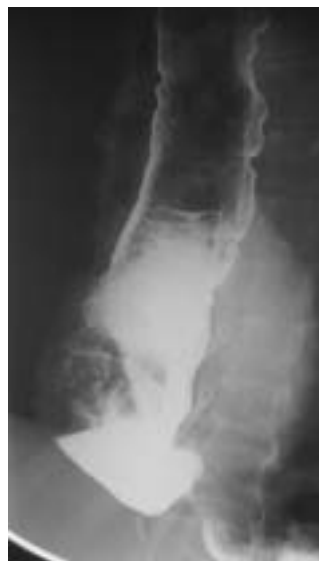#### Résultats

La dilatation pneumatique est efficace dans 60 à 80 % des cas [13] mais les résultats semblent s'altérer avec le temps [14]. Dans l'étude d'Eckardt *et al.* [11], le taux de rémission après une première dilatation est de 59 % à un an tandis qu'il est de 26 % à 5 ans. Il est cependant difficile d'évaluer les résultats à long terme en raison d'un suivi souvent court dans les différentes séries et de l'hétérogénéité des critères définissant la récurrence (nécessité d'un nouveau traitement, insatisfaction globale, utilisation d'un score symptomatique reproductible et validé [14]). L'âge supérieur à 40 ans est le paramètre prédictif d'une bonne réponse à long terme le plus fréquemment retrouvé [11, 15, 16]. Le taux de rémission symptomatique à 2 ans après dilatation est de 29 % chez les malades de moins de 40 ans et de 67 % chez les malades de plus de 40 ans dans l'étude de Parkman *et al.* [16]. Il est également démontré que la chute de la PSIO après dilatation au-dessous de 10 mm Hg ou de 40 % par rapport à la PSIO initiale est associée à un meilleur pronostic [11]. Cependant, ce paramètre évalué *a posteriori* ne peut permettre de sélectionner les bons candidats à ce traitement.

La dilatation peut être répétée mais son efficacité est alors diminuée [17]. En cas d'échec de deux dilatations en-



**Figure 1 : Transit œsogastroduodénal (TOGD) dans l'achalasia :** dilatation œsophagienne surplombant un rétrécissement harmonieux de l'extrémité inférieure de l'œsophage en « bec d'oiseau ».



**Figure 2 : Transit œsogastroduodénal (TOGD) dans le mégaoesophage « sigmoïde ».**

**Tableau 4**

#### Les différents grades de mégaoesophage.

Grade	Diamètre œsophagien (DO)
Grade I	DO < 4 cm
Grade II	4 cm < DO < 6 cm
Grade III	DO > 6 cm
Grade IV	Méga-œsophage sigmoïde

doscopiques, un traitement chirurgical est préconisé [11, 18, 19]. Dix pour cent des malades traités par dilatation sont secondairement opérés [15].

### Complications

La complication la plus grave est la **perforation œsophagienne**. Son incidence varie de 2 à 6 % avec un taux global de mortalité de 0,3 % [20, 21]. Elle survient majoritairement lors de la première dilatation. C'est pour cette raison qu'il est recommandé de ne pas utiliser un ballon de diamètre supérieur à 35 mm lors d'une première séance [19]. L'achalasia vigoureuse [19], l'absence de dilatation œsophagienne [19, 22], une dénutrition [23] et la durée d'évolution de la maladie [19] sont également des facteurs de risque. La complication la plus fréquente est le **reflux gastro-œsophagien** que l'on observe dans 5 % des cas [24]. Ce reflux peut être sévère en raison de l'apéristalisme et peut se compliquer d'œsophagite [25]. Les autres complications, plus rares, sont la pneumopathie d'inhalation, l'hémorragie digestive et l'hématome œsophagien [21].

### Contre-indications

Les contre-indications relatives à la dilatation pneumatique pour la majorité des équipes incluent l'existence d'un diverticule épiphrénique ou d'un mégacœsophage « sigmoïde » en raison des difficultés de positionne-

ment de ballonnet, et l'achalasia vigoureuse en raison du risque de perforation.

### • Injection intra-sphinctérienne de toxine botulique

La toxine botulique agit sur le SIO en inhibant localement la libération d'acétylcholine [26]. Une étude randomisée [27] a montré que l'injection de toxine botulique (Botox®) à la dose de 80 U améliorerait de façon significative le score symptomatique des malades par rapport au placebo, ces résultats étant corroborés par la diminution significative de la PSIO et de la clairance œsophagienne à la scintigraphie [27]. Une étude plus récente rapporte un taux de rémission de 68 % à deux ans, lorsque deux injections initiales de 100 UI sont effectuées à 30 jours d'intervalle [28] et d'autres études ont rapporté des résultats comparables [29]. Cette technique semble donc efficace. L'âge supérieur à 50 ans et, contrairement à la dilatation pneumatique, l'achalasia vigoureuse constituent deux facteurs prédictifs d'une bonne réponse au traitement [30]. Plusieurs études randomisées montrent la supériorité de la dilatation pneumatique à long terme [31-33]. L'effet de la toxine botulique est transitoire et donc la récurrence constante. Cette technique reste néanmoins intéressante et peut trouver sa place chez les sujets peu symptomatiques et les sujets âgés et/ou fragiles présentant des contre-indications à la dilatation pneumatique et/ou à la chi-

rurgie. Les effets indésirables rapportés sont des douleurs épigastriques et thoraciques rétro-sternales transitoires semblant plus liées à l'injection elle-même qu'à une toxicité directe de la toxine botulique [35].

## Traitement chirurgical

### • Indications

Le traitement chirurgical est proposé en première intention chez les malades de moins de 40 ans, en cas d'achalasia vigoureuse, de diverticule épiphrénique ou de méga-œsophage sigmoïde et en deuxième intention après échec de deux dilatations pneumatiques [11, 18, 19].

### • Technique

Le traitement chirurgical de référence est la **cardiomyotomie de Heller par voie laparoscopique**. Il s'agit d'une myotomie longitudinale antérieure débutant sur la grosse tubérosité gastrique 2 cm au-dessous du cardia anatomique et remontant sur au moins 6 cm d'œsophage [36] (figure 3). Dans la plupart des équipes, celle-ci est réalisée sur une calibration de l'œsophage, soit par un tube de Faucher (36 French) [4] soit par un endoscope [37-40], après repérage des nerfs vagues et section du cercle péri-cardial, à gauche du nerf vague antérieur. L'absence d'effraction muqueuse est généralement contrôlée par un test au bleu de méthylène. L'orifice hiatal est reconstitué par une myorrhaphie des

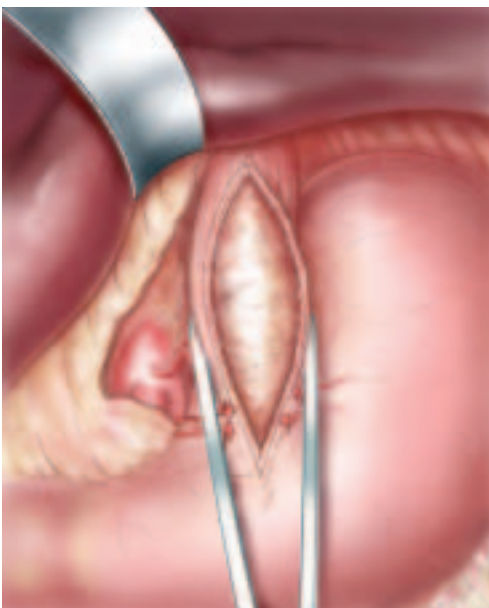


Figure 3 : Schéma de la myotomie longitudinale antérieure de Heller.

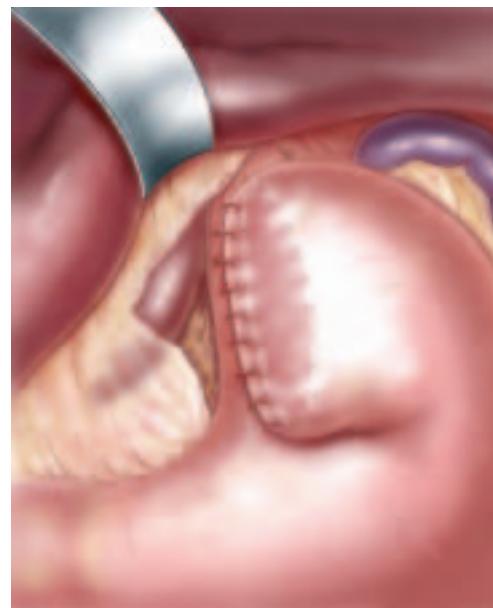


Figure 4 : Schéma d'une hémivalve antérieure selon le procédé de Dor.

pilliers du diaphragme. La nécessité de réaliser un procédé anti-reflux fait encore l'objet de controverses. Les partisans d'une myotomie courte avec dissection hiatale limitée se contentent d'une myotomie sans myorrhaphie, ni fundoplicature [41, 42], mais s'exposent à une myotomie incomplète. Le plus souvent, la dissection hiatale rend le procédé anti-reflux indispensable [4]. Une étude randomisée en double aveugle rapporte en effet un taux de reflux très significativement supérieur en cas de myotomie seule, comparée à l'association myotomie/fundoplicature antérieure (47,6 % *versus* 9,1 %,  $p = 0,005$ ) [43]. La plupart des auteurs recommandent une fundoplicature antérieure selon le procédé de Dor [44] (*figure 4*), même si dans la chirurgie du reflux, la fundoplicature postérieure semble plus efficace à court terme [45]. La fundoplicature antérieure a l'avantage de protéger la portion intra-abdominale de la myotomie d'une rétraction fibreuse au contact du lobe hépatique gauche [40, 46-53] et de réduire le risque de plaie muqueuse dans les rares cas de réintervention tardive (6 % dans l'étude de Ellis *et al.* [54]). La réalisation d'une fundoplicature complète selon le procédé de Nissen semble devoir être évitée compte tenu d'un risque significativement plus élevé de dysphagie postopératoire [55]. Ceci est rapporté dans deux études randomisées comparant la fundoplicature complète à la fundoplicature partielle antérieure dans la chirurgie du reflux [56, 57].

#### Voie abdominale : laparotomie *versus* laparoscopie

La laparoscopie a suscité un regain d'intérêt pour le traitement chirurgical de l'achalasia [51, 52, 58]. La première myotomie laparoscopique a été rapportée par Shimi *et al.* en 1991 [59]. Plusieurs études confirment la faisabilité de cette voie d'abord avec des résultats fonctionnels à court et à moyen terme sur la dysphagie, comparables à ceux observés après laparotomie [4, 38, 40, 42, 48, 50, 51, 53, 60, 61]. Les avantages démontrés de la laparoscopie reposent sur la diminution : 1) des douleurs postopératoires ; 2) des complications pariétales ; 3) de la durée de séjour ; 4) du délai de réalimentation ; 5) du délai de récupération, et ; 6) des cicatrices, donc de l'avantage cosmétique [47]. Elle représente la voie d'abord de référence de

cette chirurgie [37]. La laparotomie n'est plus réservée qu'aux très rares contre-indications de la laparoscopie.

#### Voie thoracique

La myotomie de Heller, initialement décrite par voie abdominale (école européenne), a également été proposée par voie thoracique (école anglosaxonne), d'abord par thoracotomie gauche [62] puis par thoracoscopie. Dans ce cas, la myotomie est moins étendue vers le bas avec une dissection hiatale limitée, associée ou non à une fundoplicature.

Plusieurs études ont montré la supériorité de la laparoscopie en terme de suites opératoires, d'efficacité sur la dysphagie, de complications et de durée d'hospitalisation [52, 63-65].

#### Résultats

La durée opératoire d'une intervention de Heller par voie laparoscopique varie de 114 à 216 min selon les études [4, 38-40, 46, 47, 49-51, 60]. Le taux de plaies muqueuses diagnostiquées en per opératoire varie de 4 à 15 % [4, 37-40, 42, 50-53, 60]. Ces plaies surviennent le plus souvent à la partie basse de la myotomie où la musculature œso-cardiale est plus fine et se décolle moins facilement du plan sous-muqueux. Elles peuvent être suturées par voie laparoscopique dans la majorité des cas [4, 38-40, 51, 59, 61, 66]. Le risque de conversion s'échelonne de 0 à 13 % [4, 38, 39, 47, 50-52, 61] et est le plus souvent lié à une plaie muqueuse ou à une hémorragie. Un à 7 % des plaies muqueuses sont révélées en postopératoire [4, 49, 54, 67, 68] et sont probablement secondaires à une nécrose ischémique après électrocoagulation pour hémostase. La morbidité globale de cette intervention varie de 0 à 13 % avec une mortalité globale de 0,3 % [4, 37-40, 42, 47, 51, 61].

Dans une revue de la littérature colligeant 5 002 malades issus de 75 séries chirurgicales, 3 % des malades ont été réopérés pour échec du traitement ou une dysphagie persistante [67].

L'amélioration des résultats fonctionnels est progressive permettant d'obtenir d'excellents ou de bons résultats sur la dysphagie à un an dans 90 % des cas [4, 39, 40, 42, 49, 54, 67, 68] lorsque les malades sont bien sélectionnés. Les résultats fonctionnels ne semblent pas différents ou altérés chez les malades opérés après dilatation pneu-

matique itérative [19, 52, 69]. En revanche, l'injection préalable de toxine botulique accroît le risque de perforation après dilatation [70, 71] et altère les résultats de la myotomie sur la dysphagie [70, 71].

Même si plusieurs études rapportent une détérioration des résultats avec le temps [37, 40, 42, 48, 51-53, 72], aucune récurrence ni dysphagie n'a été rapportée au terme de 51 mois de suivi médian dans l'étude de Douard *et al.* [4].

#### Complications

La principale complication de l'intervention de Heller est le *reflux gastro-œsophagien* dont la prévalence varie entre 5 à 20 % selon les séries [38, 42, 46-53, 59, 61, 66-68], globalement deux fois plus fréquent qu'après dilatation pneumatique. La persistance d'une dysphagie peut s'expliquer par une insuffisance de la myotomie notamment vers le bas, par une hypercorrection du montage anti-reflux ou par une migration intra-thoracique de la valve anti-reflux.

#### Traitement endoscopique ou chirurgical ?

Deux études rétrospectives [19, 48] et une étude randomisée [73] suggèrent que les résultats à long terme sont meilleurs après traitement chirurgical qu'après dilatation pneumatique. Une étude européenne randomisée multicentrique comparant la dilatation pneumatique à la myotomie de Heller est en cours.

#### Maladie des spasmes diffus

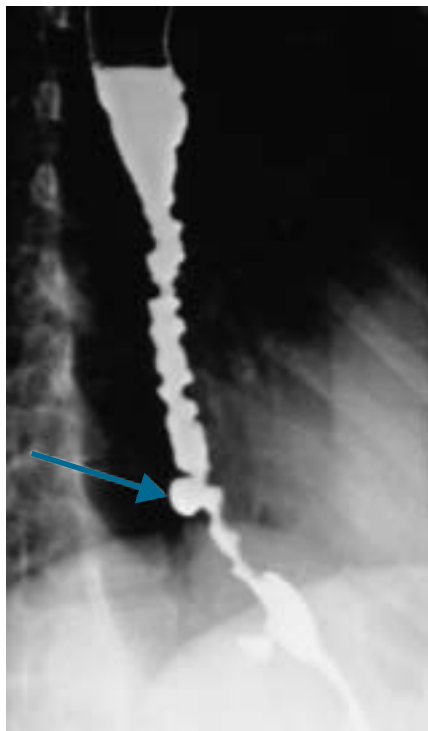
La MSD diffus est 5 fois moins fréquente que l'achalasia [74]. Plusieurs hypothèses pathogéniques, comme une hypersensibilité œsophagienne à la stimulation nerveuse, ont été avancées mais aucune n'a réellement été identifiée. Sur le plan histologique, elle se traduit par une hypertrophie de la couche circulaire interne de la musculature. L'épaississement pariétal œsophagien constitue pour certains le principal critère diagnostique de la maladie [75] ce qui lui a valu d'être appelée « Hypertrophie musculaire géante de l'œsophage » [76]. Les symptômes sont dominés par des **douleurs thoraciques** rétro-sternales de contraction œsophagienne et par la **dysphagie** [77]. Ces symptômes sont intermittents et peuvent être déclenchés par l'alimentation, le stress ou

les efforts [3]. Les douleurs thoraciques sont de topographie variable et peuvent mimer des douleurs angineuses. Certains auteurs ont corrélé l'amplitude des ondes de contraction à l'intensité des douleurs thoraciques [6, 77].

La caractéristique manométrique de la MSD est la perte intermittente du péristaltisme œsophagien primaire, remplacé par des **ondes de contraction synchrones (20 à 90 %)**, non propagées, donc inefficaces [78] **au sein d'un péristaltisme normal** [77]. La PSIO est augmentée dans un tiers des cas [79].

La FOGD est évocatrice lorsqu'elle montre un œsophage spastique ou un diverticule épiphrénique ou médiothoracique. L'écho-endoscopie peut mettre en évidence un épaississement régulier de la musculature œsophagienne. Le TOGD montre un œsophage spastique avec un aspect en « pile d'assiette » ou en « tire-bouchon » (« corkscrew esophagus ») (figure 5). Un RGO pathologique est associé à la MSD dans 20 à 50 % des cas [6].

Le traitement de la maladie des spasmes diffus est moins codifié que ce-



**Figure 5 : Transit œsogastroduodénal (TOGD) dans la maladie des spasmes diffus :** Aspect en « pile d'assiette » ou en « tire-bouchon » caractéristique de la maladie des spasmes diffus, associé à un diverticule médi-thoracique (flèche).

lui de l'achalasie. De nombreux médicaments comme les anti-sécrétoires gastriques, les dérivés nitrés [80], les inhibiteurs calciques [81], les sédatifs [82] ou les anticholinergiques [83] ont été proposés dans le but de réduire l'amplitude des ondes de contraction et les douleurs thoraciques qu'elles déclenchent. Ces mesures symptomatiques sont cependant souvent insuffisantes et le recours à des méthodes plus agressives est nécessaire. Ainsi, le traitement endoscopique par dilatation pneumatique [84] ou injection intra-sphinctérienne de toxine botulique [85] peut être indiqué en cas d'hyperpression du SIO se traduisant par une dysphagie sévère [86]. Le traitement chirurgical reste une alternative en cas de symptômes invalidants et résistants au traitement médical.

### Principes du traitement chirurgical

Il consiste en une **myotomie œsophagienne étendue**, décrite pour la première fois en 1950 par Lortat-Jacob [87]. Ce traitement fait actuellement l'objet de controverses portant sur les niveaux d'extension proximale et distale de la myotomie (inclusion ou non du SIO), sur la nécessité de réaliser un procédé anti-reflux [62], sur le type de procédé anti-reflux et sur la voie d'abord.

#### • Extension proximale de la myotomie

Dans la série chirurgicale de l'hôpital Cochin [86], nous rapportons les résultats d'une myotomie œsophagienne étendue par laparotomie incluant le SIO et s'étendant au moins sur le tiers inférieur de l'œsophage, c'est-à-dire jusqu'au niveau des veines pulmonaires inférieures, mesurant 12 à 14 cm. Henderson *et al.* ont rapporté les résultats d'une myotomie complète (étendue à la totalité de l'œsophage) qu'ils justifient par des données autopsiques montrant la présence de muscle lisse œsophagien jusqu'au sommet du thorax dans 18 % des cas [88]. Sur une série de 34 malades ils ne rapportent qu'un cas de douleurs thoraciques résiduelles avec un résultat fonctionnel satisfaisant à 5 ans dans 94 % des cas [75]. Historiquement, Ellis *et al.* préféraient adapter l'étendue de la myotomie aux données de la manométrie œsophagienne préopératoire [62]. Cependant aucune de leurs séries ne détaillait précisément la hauteur des

myotomies réalisées. Seul le nombre de myotomies complètes était rapporté. Ce nombre était faible puisqu'il est de 1 sur 11 dans la série de Léonardi *et al.* [89] et de 1 sur 40 dans la série d'Ellis *et al.* [90]. Ces données ne sont pas suffisantes pour préconiser une myotomie complète. De surcroît, des données récentes suggèrent que la MSD n'est pas une pathologie diffuse mais une pathologie de l'œsophage distal expliquant les résultats satisfaisants des myotomies partielles étendues [90, 91].

#### • Extension distale de la myotomie : myotomie du SIO ou non ?

La préservation du SIO dans la myotomie s'accompagne d'une dysphagie postopératoire en rapport avec un œsophage rendu atone par la myotomie étendue [92]. Ce risque est évalué à 27,2 % dans la série de Léonardi *et al.* [89]. Léonardi *et al.* [89] et McGiffin *et al.* [93] ont par ailleurs rapporté une dilatation œsophagienne au-dessus d'un SIO préservé dans respectivement 45,4 % (5/11) et 28,6 % (2/7) des cas. La myotomie du SIO semble donc justifiée, même si la PSIO est normale dans 2/3 des cas [79], afin de favoriser la progression des aliments au décours de la déglutition.

#### • Procédé anti-reflux

La contrepartie de la myotomie du SIO est le reflux gastro-œsophagien. Il semble légitime de recommander une myorrhaphie des piliers et une fundoplicature compte tenu d'une dissection hiatale et œsophagienne extensives. La réalisation d'une fundoplicature antérieure est réalisée par la plupart des auteurs [4, 49].

#### • Voie d'abord

Dans notre expérience, l'extension de la myotomie dans le médiastin impose une laparotomie car la laparoscopie seule ne permet pas de réaliser une myotomie étendue dans de bonnes conditions de sécurité, sauf si une thoracoscopie est associée. Par ailleurs il semble que les résultats fonctionnels soient meilleurs que par voie thoracique [90].

#### • Résultats du traitement chirurgical

Dans la série de l'hôpital Cochin portant sur 20 malades, les résultats fonctionnels sont excellents sur les douleurs thoraciques et la dysphagie dans 90 %

## Points essentiels

- Les troubles moteurs de l'œsophage les plus fréquents sont l'achalasia et la maladie des spasmes diffus.
- Leur diagnostic repose sur la manométrie œsophagienne : l'achalasia est caractérisée par un apéristaltisme total, constant et étendu et la maladie des spasmes diffus est caractérisée par un apéristaltisme intermittent (20 à 90 % d'ondes non propagées).
- La dilatation pneumatique et la cardiomyotomie de Heller laparoscopique sont les traitements de référence de l'achalasia.
- Les facteurs de bon pronostic de la dilatation pneumatique sont l'âge supérieur à 40 ans et une pression du sphincter inférieur de l'œsophage (PSIO) post-dilatation < 10 mm Hg ou < 40 % de la PSIO initiale. Les contre-indications relatives sont l'achalasia vigoureuse, la présence d'un diverticule œsophagien épiphrenique et un mégacœsophage « sigmoïde ». Le risque de perforation est de 2 à 6 %. Les résultats sont satisfaisants dans 60 à 80 % des cas mais se détériorent avec le temps.
- La cardiomyotomie de Heller est proposée en première intention chez les malades de moins de 40 ans ou en cas de contre-indication relative à la dilatation pneumatique et en deuxième intention après échec de deux dilatations pneumatiques.
- Son taux d'efficacité est de 90 % avec des résultats stables dans le temps.
- Les résultats encourageants de la myotomie étendue dans la maladie des spasmes diffus conduisent à proposer un traitement chirurgical aux formes sévères.

434

des cas avec 10 % de reflux malgré une fundoplicature antérieure. Ces résultats sont stables dans le temps avec un recul médian de 50 mois [86]. Ces données suggèrent qu'une myotomie œsophagienne étendue, incluant le SIO, associée à une fundoplicature antérieure est un traitement chirurgical efficace de la MSD sévère. Sa faisabilité par laparoscopie ou laparoscopie-thoracoscopie conjointe mérite d'être étudiée. Les résultats à long terme doivent cependant être évalués car la myotomie étendue transforme un œsophage spastique en un œsophage atone.

### Conclusion

L'achalasia et la maladie des spasmes diffus sont des maladies rares dont le traitement chirurgical est symptomatique. Les excellents résultats de la myotomie laparoscopique avec fundoplicature antérieure (Heller-Dor) pour le traitement de l'achalasia ont permis d'élargir les indications de la chirurgie sans majoration des risques ni altération des résultats fonctionnels, en seconde intention après échec de la dilatation pneumatique, et en première intention chez les sujets jeunes, en cas d'achalasia vigoureuse, de diverticule épiphrenique et de mégacœsophage sigmoïde. Les ré-

sultats très encourageants de la myotomie étendue incluant le SIO pour la MSD justifient la discussion de la chirurgie dans les formes sévères et son approche combinée laparoscopique et thoracoscopique.

### Références

1. Richter JE, Castell DO. Surgical myotomy for nutcracker esophagus. To be or not to be? *Dig Dis Sci* 1987;32:95-96.
2. Nehra D, Lord RV, DeMeester TR, *et al.* Physiologic basis for the treatment of epiphrenic diverticulum. *Ann Surg* 2002; 235:346-354.
3. Couturier D, Samama J, Chaussade S. Troubles moteurs de l'œsophage. In: techniques E, ed. *Gastro-entérologie*. Paris-France: Encycl Méd Chir;1994: 12 p.
4. Douard R, Gaudric M, Chaussade S, Couturier D, Houssin D, Dousset B. Functional results after laparoscopic Heller myotomy for achalasia: A comparative study to open surgery. *Surgery* 2004;136:16-24.
5. Paterson WG. Etiology and pathogenesis of achalasia. *Gastrointest Endosc Clin N Am* 2001;11:249-266, vi.
6. Richter JE. Esophageal motility disorders. *Lancet* 2001;358:823-828.
7. Goldblum JR, Whyte RI, Orringer MB, Appelman HD. Achalasia. A morphologic study of 42 resected specimens. *Am J Surg Pathol* 1994;18:327-337.
8. Dunaway PM, Wong RK. Risk and surveillance intervals for squamous cell carcinoma in achalasia. *Gastrointest Endosc Clin N Am* 2001;11:425-34, ix.
9. Carter R, Brewer LA, III. Achalasia and esophageal carcinoma. Studies in early diagnosis for improved surgical management. *Am J Surg* 1975;130:114-120.
10. Sandler RS, Nyren O, Ekblom A, Eisen GM, Yuen J, Josefsson S. The risk of esophageal cancer in patients with achalasia. A population-based study. *JAMA* 1995; 274:1359-1362.
11. Eckardt VF, Aigherr C, Bernhard G. Predictors of outcome in patients with achalasia treated by pneumatic dilation. *Gastroenterology* 1992;103:1732-1738.
12. Wong RC, Maydonovitch C. Utility of parameters measured during pneumatic dilation as predictors of successful dilation. *Am J Gastroenterol* 1996;91:1126-1129.
13. Kadakia SC, Wong RK. Pneumatic balloon dilation for esophageal achalasia. *Gastrointest Endosc Clin N Am* 2001; 11:325-346, vii.
14. Eckardt VF, Gockel I, Bernhard G. Pneumatic dilation for achalasia: late results of a prospective follow up investigation. *Gut* 2004;53:629-633.
15. Fellows IW, Ogilvie AL, Atkinson M. Pneumatic dilatation in achalasia. *Gut* 1983;24:1020-1023.
16. Parkman HP, Reynolds JC, Ouyang A, Rosato EF, Eisenberg JM, Cohen S. Pneumatic dilatation or esophagomyotomy treatment for idiopathic achalasia: clinical outcomes and cost analysis. *Dig Dis Sci* 1993;38:75-85.
17. Feussner H, Kauer W, Siewert JR. The surgical management of motility disorders. *Dysphagia* 1993;8:135-145.
18. Vantrappen G, Janssens J. To dilate or to operate? That is the question. *Gut* 1983;24:1013-1019.
19. Borotto E, Gaudric M, Danel B, *et al.* Risk factors of esophageal perforation during pneumatic dilatation for achalasia. *Gut* 1996;39:9-12.
20. Miller RE, Tiszenkel HI. Esophageal perforation due to pneumatic dilation for achalasia. *Surg Gynecol Obstet* 1988; 166:458-460.
21. Reynolds JC, Parkman HP. Achalasia. *Gastroenterol Clin North Am* 1989;18: 223-255.
22. Nair LA, Reynolds JC, Parkman HP, *et al.* Complications during pneumatic dilation for achalasia or diffuse esophageal spasm. Analysis of risk factors, early clinical characteristics, and outcome. *Dig Dis Sci* 1993;38:1893-1904.
23. Fennerty MB. Esophageal perforation during pneumatic dilatation for achalasia: a possible association with malnutrition. *Dysphagia* 1990;5:227-228.
24. Guardino JM, Vela MF, Connor JT, Richter JE. Pneumatic dilation for the treatment of achalasia in untreated patients and patients with failed Heller myotomy. *J Clin Gastroenterol* 2004;38: 855-860.
25. Benini L, Sembenini C, Castellani G, *et al.* Pathological esophageal acidification and pneumatic dilatation in achalasia patients. Too much or not enough? *Dig Dis Sci* 1996;41:365-371.

26. Pasricha PJ, Ravich WJ, Kalloo AN. Effects of intrasphincteric botulinum toxin on the lower esophageal sphincter in piglets. *Gastroenterology* 1993;105:1045-1049.
27. Pasricha PJ, Ravich WJ, Hendrix TR, Sostre S, Jones B, Kalloo AN. Intrasphincteric botulinum toxin for the treatment of achalasia. *N Engl J Med* 1995;332:774-778.
28. Annese V, Bassotti G, Coccia G, et al. A multicentre randomised study of intrasphincteric botulinum toxin in patients with oesophageal achalasia. *GISMAD Achalasia Study Group. Gut* 2000;46:597-600.
29. Gaudric M, Chaussade S. [Digestive tract and botulinum toxin]. *Ann Readapt Med Phys* 2003;46:353-360.
30. Pasricha PJ, Rai R, Ravich WJ, Hendrix TR, Kalloo AN. Botulinum toxin for achalasia: long-term outcome and predictors of response. *Gastroenterology* 1996;110:1410-1415.
31. Allescher HD, Storr M, Seige M, et al. Treatment of achalasia: botulinum toxin injection vs. pneumatic balloon dilation. A prospective study with long-term follow-Up. *Endoscopy* 2001;33:1007-1017.
32. Mikaeli J, Fazel A, Montazeri G, Yaghoobi M, Malekzadeh R. Randomized controlled trial comparing botulinum toxin injection to pneumatic dilatation for the treatment of achalasia. *Aliment Pharmacol Ther* 2001;15:1389-1396.
33. Muehldorfer SM, Schneider TH, Hochberger J, Martus P, Hahn EG, Ell C. Esophageal achalasia: intrasphincteric injection of botulinum toxin A versus balloon dilation. *Endoscopy* 1999;31:517-521.
34. Ghoshal UC, Chaudhuri S, Pal BB, Dhar K, Ray G, Banerjee PK. Randomized controlled trial of intrasphincteric botulinum toxin A injection versus balloon dilatation in treatment of achalasia cardia. *Dis Esophagus* 2001;14:227-231.
35. Cuilliere C, Ducrotte P, Zerbib F, et al. Achalasia: outcome of patients treated with intrasphincteric injection of botulinum toxin. *Gut* 1997;41:87-92.
36. Heller E. 1914.
37. Bloomston M, Serafini F, Rosemurgy AS. Videoscopic heller myotomy as first-line therapy for severe achalasia. *Am Surg* 2001;67:1105-1109.
38. Peracchia A, Rosati R, Bona S, Fumagalli U, Bonavina L, Chella B. Laparoscopic treatment of functional diseases of the esophagus. *Int Surg* 1995;80:336-340.
39. Rosati R, Fumagalli U, Bona S, Bonavina L, Pagani M, Peracchia A. Evaluating results of laparoscopic surgery for esophageal achalasia. *Surg Endosc* 1998;12:270-273.
40. Zaninotto G, Costantini M, Molena D, et al. Treatment of esophageal achalasia with laparoscopic Heller myotomy and Dor partial anterior fundoplication: prospective evaluation of 100 consecutive patients. *J Gastrointest Surg* 2000;4:282-289.
41. Richards WO, Clements RH, Wang PC, et al. Prevalence of gastroesophageal reflux after laparoscopic Heller myotomy. *Surg Endosc* 1999;13:1010-1014.
42. Wang PC, Sharp KW, Holzman MD, Clements RH, Holcomb GW, Richards WO. The outcome of laparoscopic Heller myotomy without antireflux procedure in patients with achalasia. *Am Surg* 1998;64:515-520; discussion 21.
43. Richards WO, Torquati A, Holzman MD, et al. Heller myotomy versus Heller myotomy with Dor fundoplication for achalasia: a prospective randomized double-blind clinical trial. *Ann Surg* 2004;240:405-412; discussion 12-5.
44. Dor J, Humpert P, Dor V, Figarella L. L'intérêt de la technique de Nissen modifiée dans la prévention du reflux après cardiomyotomie extramuqueuse de Heller. *Mem Acad Chir (Paris)* 1962;88:877-883.
45. Hagedorn C, Jonson C, Lonroth H, Ruth M, Thune A, Lundell L. Efficacy of an anterior as compared with a posterior laparoscopic partial fundoplication: results of a randomized, controlled clinical trial. *Ann Surg* 2003;238:189-196.
46. Alves A, Perniceni T, Godeberge P, Mal F, Levy P, Gayet B. Laparoscopic Heller's cardiomyotomy in achalasia. Is intraoperative endoscopy useful, and why? *Surg Endosc* 1999;13:600-603.
47. Ancona E, Anselmino M, Zaninotto G, et al. Esophageal achalasia: laparoscopic versus conventional open Heller-Dor operation. *Am J Surg* 1995;170:265-270.
48. Anselmino M, Zaninotto G, Costantini M, et al. One-year follow-up after laparoscopic Heller-Dor operation for esophageal achalasia. *Surg Endosc* 1997;11:3-7.
49. Bonavina L, Nosadini A, Bardini R, Baessato M, Peracchia A. Primary treatment of esophageal achalasia. Long-term results of myotomy and Dor fundoplication. *Arch Surg* 1992;127:222-226; discussion 7.
50. Graham AJ, Finley RJ, Worsley DF, Dong SR, Clifton JC, Storseth C. Laparoscopic esophageal myotomy and anterior partial fundoplication for the treatment of achalasia. *Ann Thorac Surg* 1997;64:785-789.
51. Hunter JG, Trus TL, Branum GD, Waring JP. Laparoscopic Heller myotomy and fundoplication for achalasia. *Ann Surg* 1997;225:655-664; discussion 64-5.
52. Patti MG, Pellegrini CA, Horgan S, et al. Minimally invasive surgery for achalasia: an 8-year experience with 168 patients. *Ann Surg* 1999;230:587-593; discussion 93-4.
53. Yamamura MS, Gilster JC, Myers BS, Deveney CW, Sheppard BC. Laparoscopic heller myotomy and anterior fundoplication for achalasia results in a high degree of patient satisfaction. *Arch Surg* 2000;135:902-906.
54. Ellis FH, Jr. Oesophagomyotomy for achalasia: a 22-year experience. *Br J Surg* 1993;80:882-885.
55. Topart P, Deschamps C, Taillefer R, Duranceau A. Long-term effect of total fundoplication on the myotomized esophagus. *Ann Thorac Surg* 1992;54:1046-1051; discussion 51-2.
56. Baigrie RJ, Cullis SN, Ndhuni AJ, Cariam A. Randomized double-blind trial of laparoscopic Nissen fundoplication versus anterior partial fundoplication. *Br J Surg* 2005;92:819-823.
57. Ludemann R, Watson DI, Jamieson GG, Game PA, Devitt PG. Five-year follow-up of a randomized clinical trial of laparoscopic total versus anterior 180 degrees fundoplication. *Br J Surg* 2005;92:240-243.
58. Imperiale TF, O'Connor JB, Vaezi MF, Richter JE. A cost-minimization analysis of alternative treatment strategies for achalasia. *Am J Gastroenterol* 2000;95:2737-2745.
59. Shimi S, Nathanson LK, Cuschieri A. Laparoscopic cardiomyotomy for achalasia. *J R Coll Surg Edinb* 1991;36:152-154.
60. Morino M, Rebecchi F, Festa V, Garrone C. Preoperative pneumatic dilatation represents a risk factor for laparoscopic Heller myotomy. *Surg Endosc* 1997;11:359-361.
61. Vogt D, Curet M, Pitcher D, Josloff R, Milne RL, Zucker K. Successful treatment of esophageal achalasia with laparoscopic Heller myotomy and Toupet fundoplication. *Am J Surg* 1997;174:709-714.
62. Ellis FH Jr., Arthur MO, Schlegel JF, Code CF. Surgical treatment of Esophageal Hypermotility Disturbances. *JAMA* 1964;188:862-866.
63. Patti MG, Arcerito M, De Pinto M, et al. Comparison of thoracoscopic and laparoscopic Heller myotomy for achalasia. *J Gastrointest Surg* 1998;2:561-566.
64. Spiess AE, Kahrilas PJ. Treating achalasia: from whalebone to laparoscope. *JAMA* 1998;280:638-642.
65. Stewart KC, Finley RJ, Clifton JC, Graham AJ, Storseth C, Inculter R. Thoracoscopic versus laparoscopic modified Heller Myotomy for achalasia: efficacy and safety in 87 patients. *J Am Coll Surg* 1999;189:164-169; discussion 9-70.
66. Owens WD, Felts JA, Spitznagel EL Jr. ASA physical status classifications: a study of consistency of ratings. *Anesthesiology* 1978;49:239-243.
67. Andreollo NA, Earlam RJ. Heller's myotomy for achalasia: is an added anti-reflux procedure necessary? *Br J Surg* 1987;74:765-769.
68. Pandolfo N, Bortolotti M, Spigno L, Bozzano PL, Mattioli FP. Manometric assessment of Heller-Dor operation for esophageal achalasia. *Hepatogastroenterology* 1996;43:160-166.
69. Ferguson MK, Reeder LB, Olak J. Results of myotomy and partial fundoplication after pneumatic dilation for achalasia. *Ann Thorac Surg* 1996;62:327-330.
70. Horgan S, Hudda K, Eubanks T, McAllister J, Pellegrini CA. Does botulinum toxin injection make esophagomyotomy a more difficult operation? *Surg Endosc* 1999;13:576-579.
71. Patti MG, Feo CV, Arcerito M, et al. Effects of previous treatment on results of laparoscopic Heller myotomy for achalasia. *Dig Dis Sci* 1999;44:2270-2276.
72. Zaninotto G, Costantini M, Portale G, et al. Etiology, diagnosis, and treatment of failures after laparoscopic Heller myotomy for achalasia. *Ann Surg* 2002;235:186-192.
73. Csendes A, Braghetto I, Henriquez A, Cortes C. Late results of a prospective randomised study comparing forceful dilatation and oesophagomyotomy in pa-



- tients with achalasia. *Gut* 1989;30:299-304.
74. DeMeester TR. Surgery for esophageal motor disorders. *Ann Thorac Surg* 1982; 34:225-229.
  75. Henderson RD, Ryder D, Marryatt G. Extended esophageal myotomy and short total fundoplication hernia repair in diffuse esophageal spasm: five-year review in 34 patients. *Ann Thorac Surg* 1987;43:25-31.
  76. Ferguson TB, Woodbury JD, Roper CL, Burford TH. Giant muscular hypertrophy of the esophagus. *Ann Thorac Surg* 1969;8:209-218.
  77. Eypasch EP, DeMeester TR, Klingman RR, Stein HJ. Physiologic assessment and surgical management of diffuse esophageal spasm. *J Thorac Cardiovasc Surg* 1992;104:859-68; discussion 68-69.
  78. Clouse RE, Staiano A. Manometric patterns using esophageal body and lower sphincter characteristics. Findings in 1013 patients. *Dig Dis Sci* 1992;37:289-296.
  79. DiMarino AJ Jr. Characteristics of lower esophageal sphincter function in symptomatic diffuse esophageal spasm. *Gastroenterology* 1974;66:1-6.
  80. Orlando RC, Bozymski EM. Clinical and manometric effects of nitroglycerin in diffuse esophageal spasm. *N Engl J Med* 1973;289:23-25.
  81. Davies HA, Lewis MJ, Rhodes J, Henderson AH. Trial of nifedipine for prevention of oesophageal spasm. *Digestion* 1987;36:81-83.
  82. Clouse RE, Lustman PJ, Eckert TC, Ferney DM, Griffith LS. Low-dose trazodone for symptomatic patients with esophageal contraction abnormalities. A double-blind, placebo-controlled trial. *Gastroenterology* 1987;92:1027-1036.
  83. Hongo M, Traube M, McCallum RW. Comparison of effects of nifedipine, propantheline bromide, and the combination on esophageal motor function in normal volunteers. *Dig Dis Sci* 1984;29: 300-304.
  84. Ebert EC, Ouyang A, Wright SH, Cohen S, Lipshutz WH. Pneumatic dilatation in patients with symptomatic diffuse esophageal spasm and lower esophageal sphincter dysfunction. *Dig Dis Sci* 1983;28:481-485.
  85. Fishman VM, Parkman HP, Schiano TD, *et al.* Symptomatic improvement in achalasia after botulinum toxin injection of the lower esophageal sphincter. *Am J Gastroenterol* 1996;91:1724-1730.
  86. Leconte M, Douard R, Gaudric M, Dumontier I, Chaussade S, Dousset B. Functional results after extended myotomy for diffuse oesophageal spasm. *Br J Surg* 2007;94:1113-1118.
  87. Lortat-Jacob J. La myomatose diffusede l'œsophage. *Sem Hop* 1950;26:177-181.
  88. Henderson RD, Ryder DE. Reflux control following myotomy in diffuse esophageal spasm. *Ann Thorac Surg* 1982; 34:230-236.
  89. Leonardi HK, Shea JA, Crozier RE, Ellis FH Jr. Diffuse spasm of the esophagus. Clinical manometric, and surgical considerations. *J Thorac Cardiovasc Surg* 1977;74:736-743.
  90. Ellis FH Jr. Esophagomyotomy for noncardiac chest pain resulting from diffuse esophageal spasm and related disorders. *Am J Med* 1992;92:129S-131S.
  91. Nastos D, Chen LQ, Ferraro P, Taillefer R, Duranceau AC. Long myotomy with antireflux repair for esophageal spastic disorders. *J Gastrointest Surg* 2002;6:713-722.
  92. Henderson RD. Diffuse esophageal spasm. *Surg Clin North Am* 1983;63: 951-962.
  93. McGiffin D, Lomas C, Gardner M, McKeering L, Robinson D. Long oesophageal myotomy for diffuse spasm of the oesophagus. *Aust N Z J Surg* 1982;52: 193-197.