Vous êtes autorisé à consulter ce document mais vous ne devez en aucun cas le télécharger ou l'imprimer.

Endométriose pelvienne profonde avec atteinte rectale

Mahaut Leconte, Bertrand Dousset
Chirurgie digestive et endocrinienne
Hôpital Cochin

DESC 2008

Définitions

- **Endométriose**
  Présence ectopique de tissu endométrial fonctionnel en dehors de la cavité utérine
- **3 formes**
  - Endométriose péritonéale superficielle
  - Endométriome ovarien
  - Endométriose pelvienne profonde

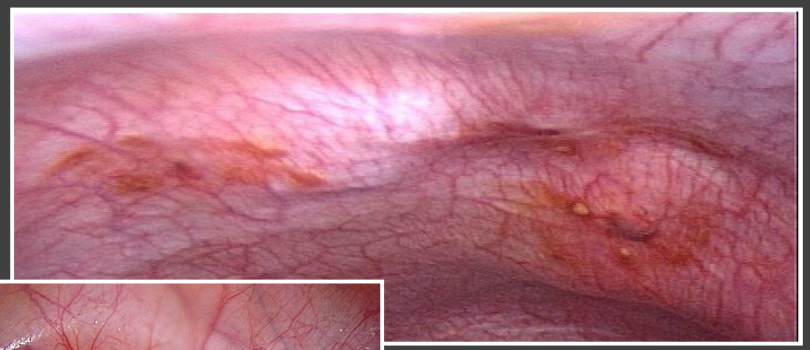

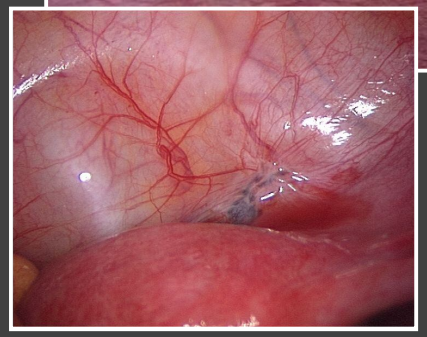

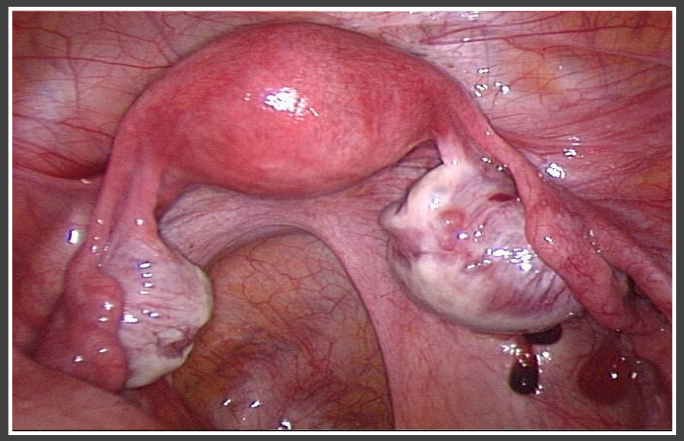

Définitions

Endométriose pelvienne profonde

- **Infiltration sous-péritonéale ou de la paroi des organes > 5 mm**
- **Siège initial des lésions ⇨ en AR du col de l'utérus**
- **LUS > vagin > rectum > uretères**

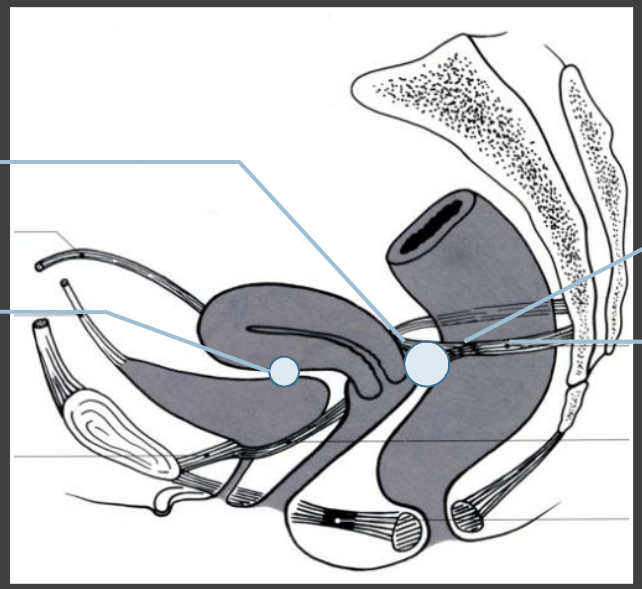

Chapron C et al. *Hum reprod* 2003
Koninckx PR et al. *Fertil Steril* 1991

Définitions

Endométriose digestive atteinte musculeuse

- **Maladie endométriale profonde, sévère et multifocale**
- **Lésions EPP associées[1]** **70%**
- **Lésions annexielles associées[2]** **80%**

Région iléo-caecale **25%**

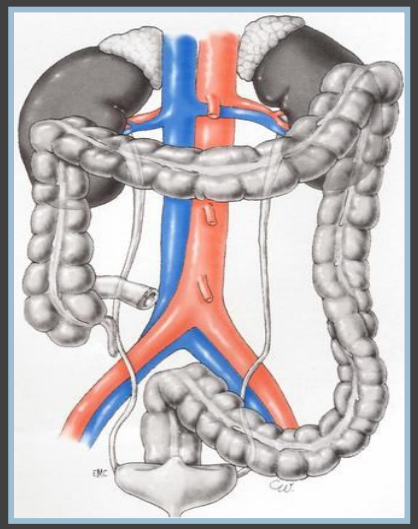

Sigmoïde **60%**

Rectum **15%**

1 Berqvist A et al. *Eur J Surg* 1992
2 Chapron C et al. *Hum Reprod* 2003

Symptomatologie

- Douleur +++++
- Infertilité 70 %

Symptômes

- Gynécologiques
  - Dysménorrhées
  - Dyspareunies profondes
  - Algies pelviennes chroniques
- Digestifs
  - Dyschésie
  - Constipation douloureuse
  - Rectorragies
- Urinaires

Symptômes

- Gynécologiques
  - Dysménorrhées
  - Dyspareunies profondes
  - Algies pelviennes chroniques
- Digestifs
  - Dyschésie
  - Constipation douloureuse
  - Rectorragies
- Urinaires

Recrudescence
Péri-menstruelle
++++

Examen clinique

- **Inspection au spéculum**
  nodules bleutés, signes indirects
- **TV** nodule, infiltration du CVP, des LUS
- **TR** lésion enchâssée dans le rectum respectant la muqueuse

- Réveil des douleurs spontanées ++++
- Examen sous AG (toucher bi-digital)

Bilan d'imagerie

Échographie endo-rectale

Examen de référence pour l'atteinte rectale

Bilan d'imagerie

IRM pelvienne

Anomalies de signal + Anomalies morphologiques

Lésions hémorragiques

Hypersignal T1

sans et **avec** saturation de la graisse

Lésions fibreuses

- Hyposignal T2, Isosignal T1 prise de contraste
- Contours irréguliers

Endométriome ovarien

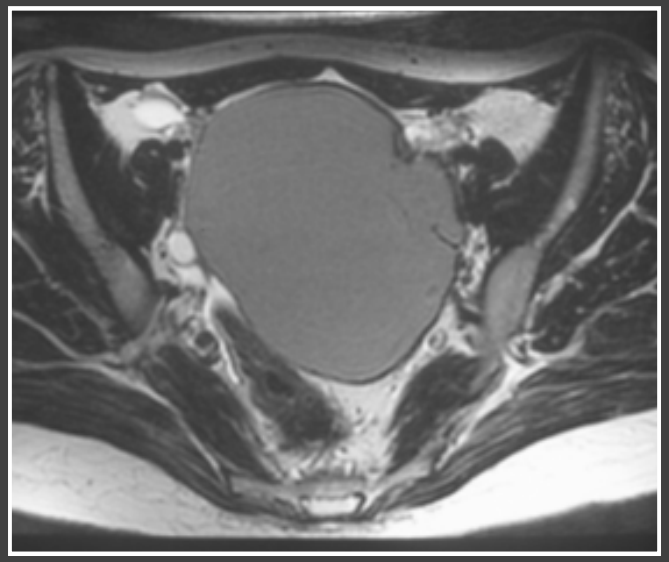

T2

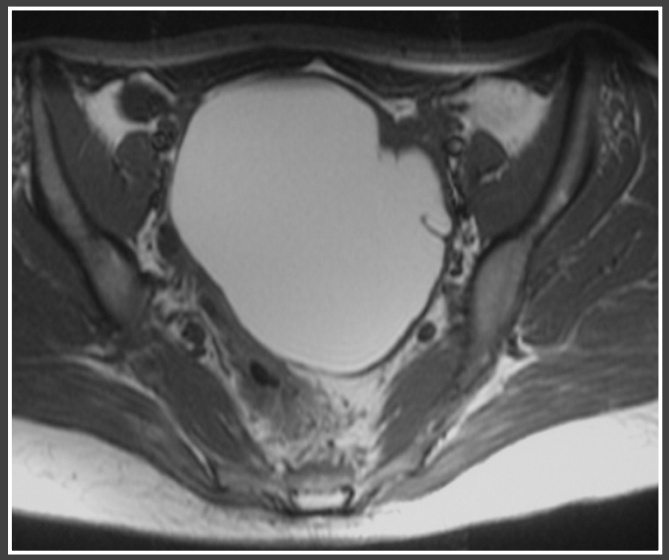

T1

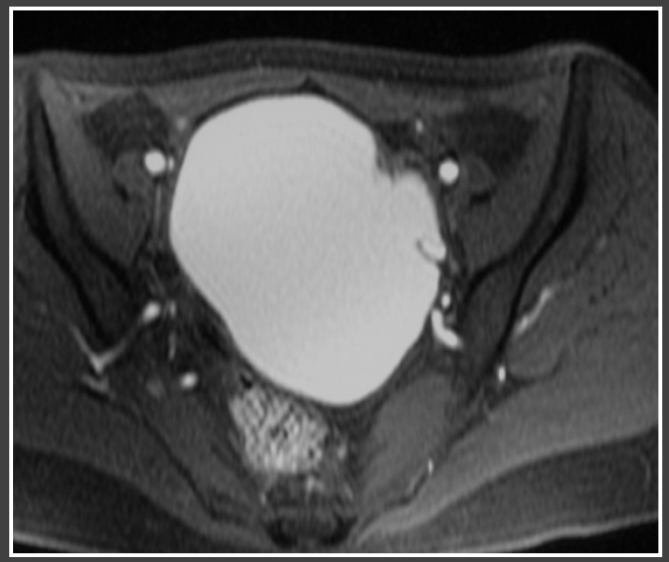

T1 saturé en graisse

Espace sous-péritonéal antérieur

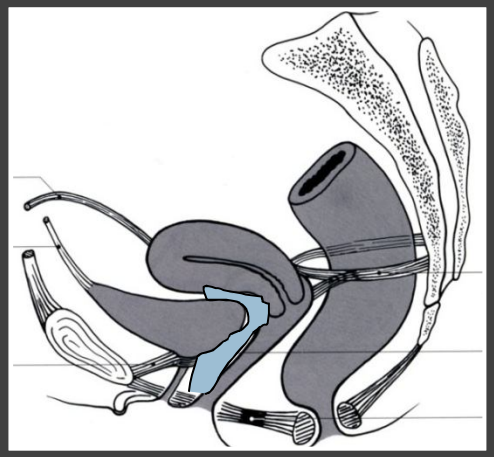

Lésion nodulaire hyposignal T2, isosignal T1, oblongue avec petits spots hyper T2 en regard du cul-de-sac inter vésico-utérin

T2

Espace sous-péritonéal postérieur

Ligaments utéro-sacrés

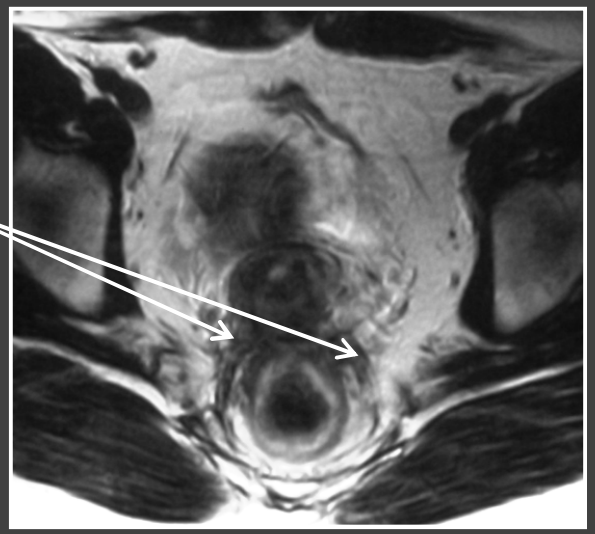

Aspect arciforme
Atteinte bilatérale

Atteinte nodulaire unilatérale

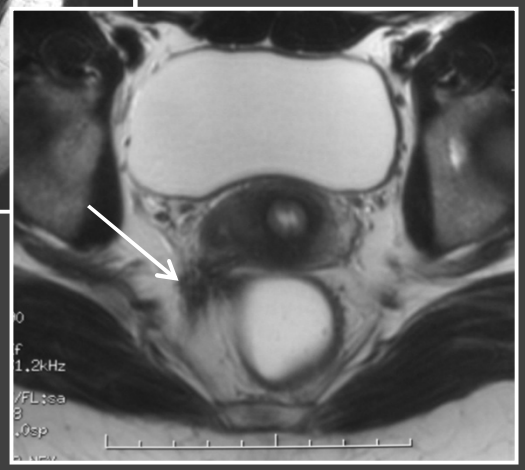

Espace sous-péritonéal postérieur

Rectum

- Masse tissulaire effaçant la graisse entre utérus et rectum
- Raccordement régulier à la paroi (muqueuse visible)

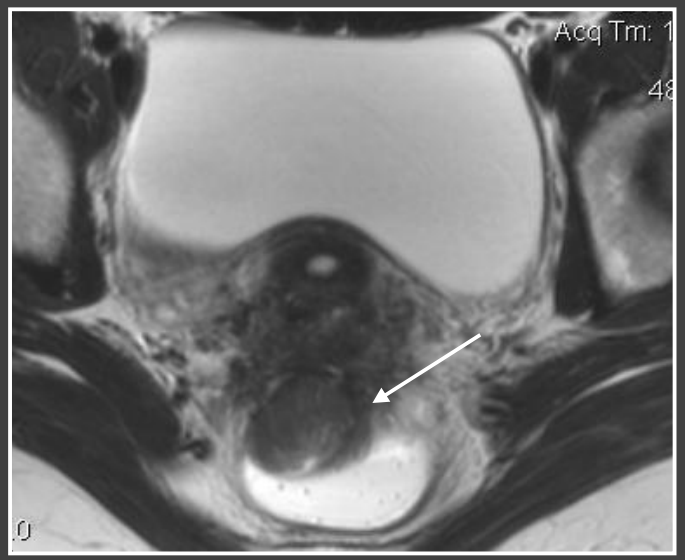

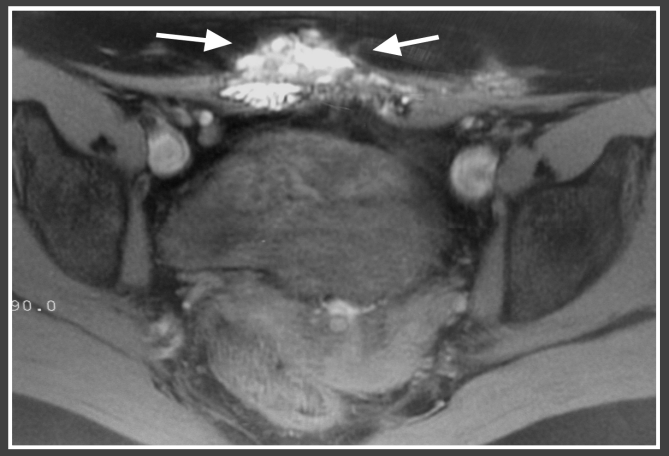

Paroi

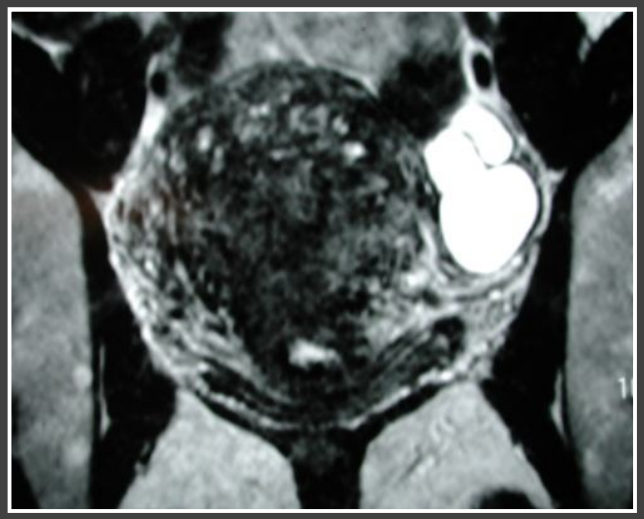

Adénomyose floride

Atteinte hépatique

Bilan d'imagerie

Scanner

Région iléo-caecale ++

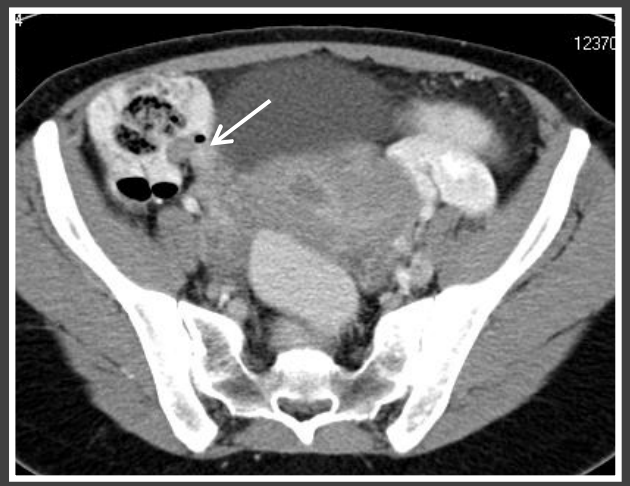

Les règles

1. Contrôle de la symptomatologie douloureuse[1,2]
2. Prévention des récidives[3,4]

Exérèse complète des lésions ⇨ **Traitement Radical**

« Chirurgie carcinologique R0 »

Conservation de la fécondité ⇨ **Traitement Conservateur**

1 Chopin N et al. *J Minim Invasiv Gynecol* 2005
2 Abott J et al. *Hum Reprod* 2003
3 Chapron C et al. *Hum Reprod* 2003
4 Garry R et al. *Bjog* 2000

Principes du traitement chirurgical

Pelviennes profondes associées **93%**

Uretères 14%

Vessie 9%

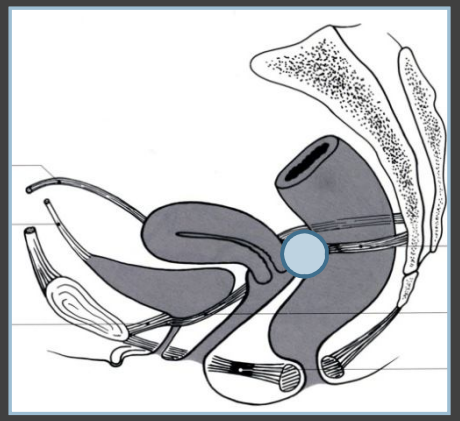

Rectum

Vagin 64%

LUS 88%

Digestives associées **45%**

Région iléo-caecale 15%

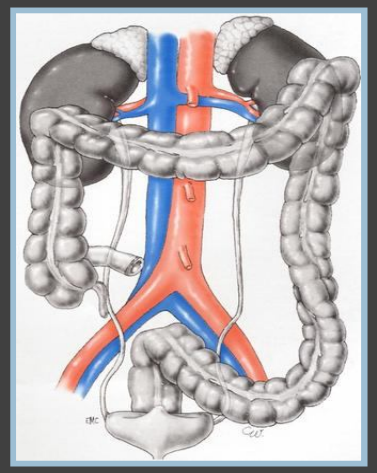

Sigmoïde 20%

Rectum 10%

Péritonéales superficielles **35%**

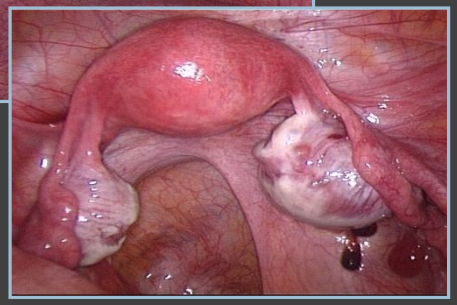

Annexielles **71%**

Sauf Adénomyose

Principes du traitement chirurgical

1- Exérèse digestive transmurale ⇨ résection segmentaire

- Proctectomie sub-totale / Proctectomie totale
- Résection iléale ou iléo-caecale

  Exérèse iléale en pastille

  Appendicectomie

2- Épiplooplastie

Décalage anatomique entre les sutures digestive et vaginale

3- Urétérolyse systématique jusqu'aux paramètres

4- Traitement conservateur des lésions annexielles

1er temps

- Mobilisation complète du côlon gauche
- Epiplooplastie

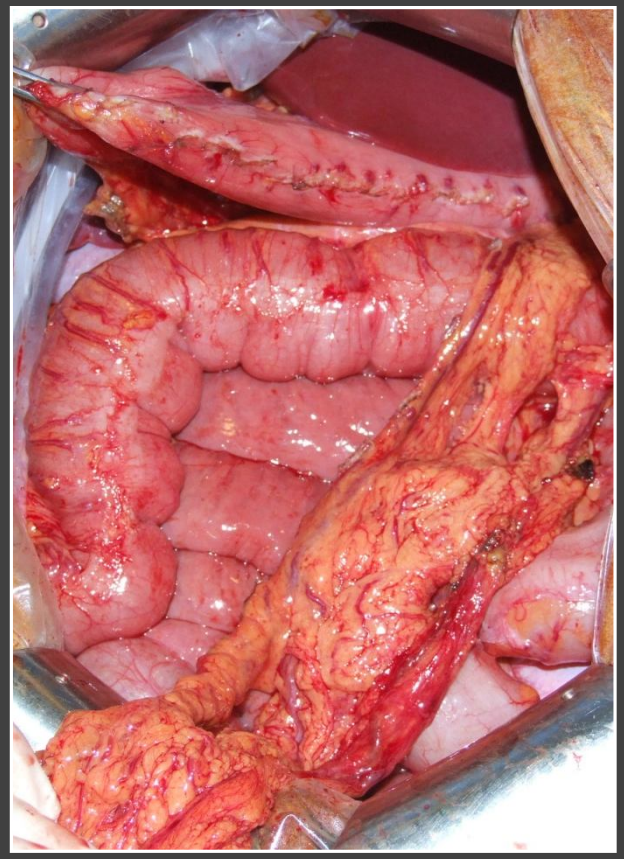

2ème temps

- Lysis utérin et tubo-ovarien

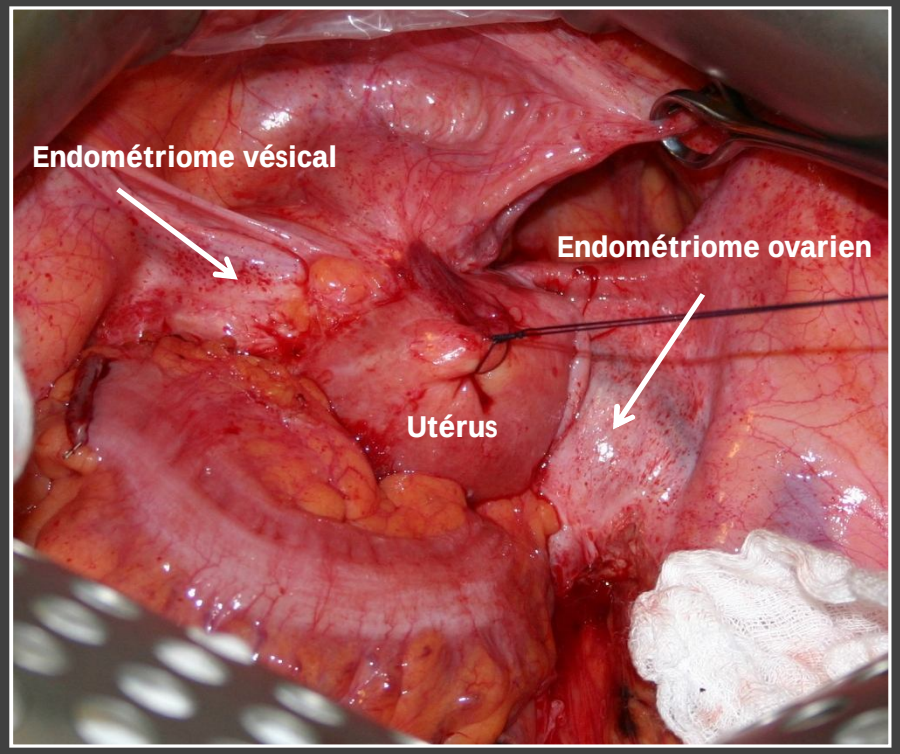

Pelvis « gelé »

- Endométriome vésical
- Traitement des lésions annexielles
  - kystectomie
  - Ovariectomie
  - Salpingectomie
  - Annexectomie

Endométriome vésical

⇨ Cystectomie partielle

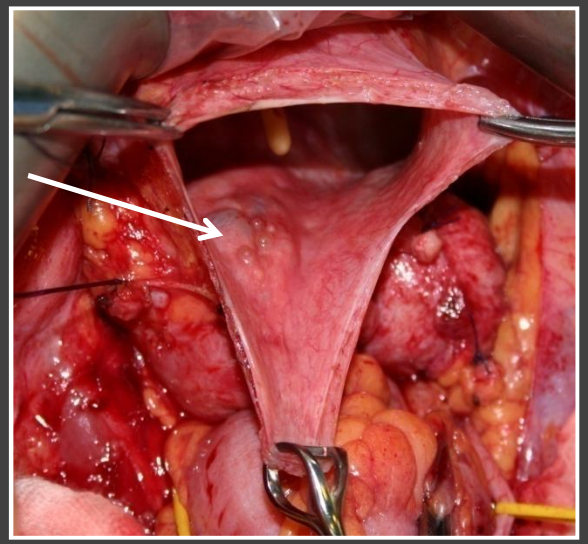

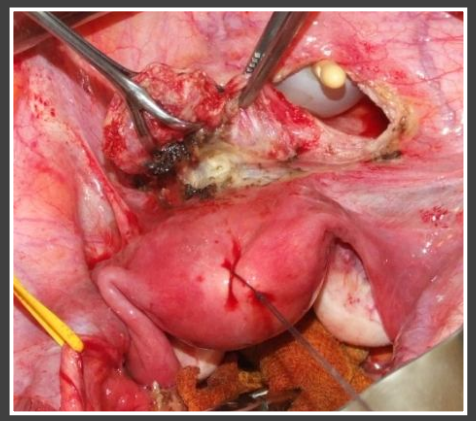

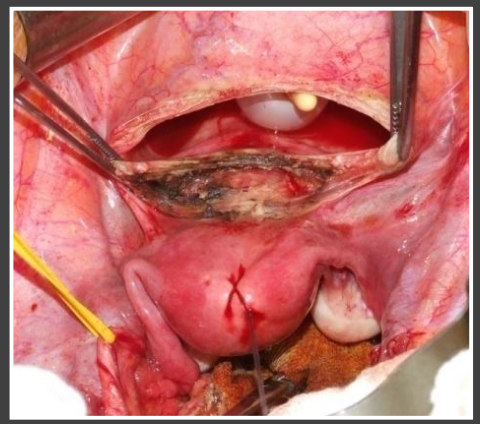

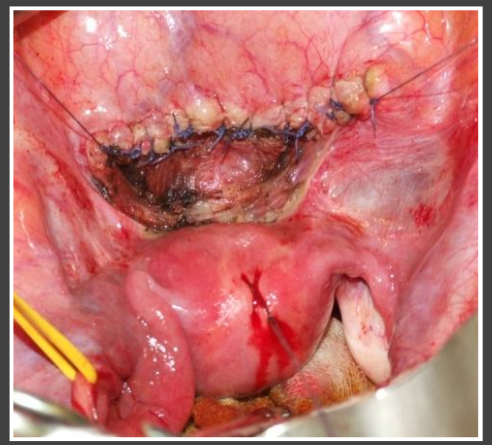

3ème temps

- Urétérolyse
  - Dissection des uretères jusqu'au paramètre
  - Urétérolyse extensive jusqu'au trigone
  - Urétérolyse de « décompression » + JJ
  - Atteinte urétérale intrinsèque

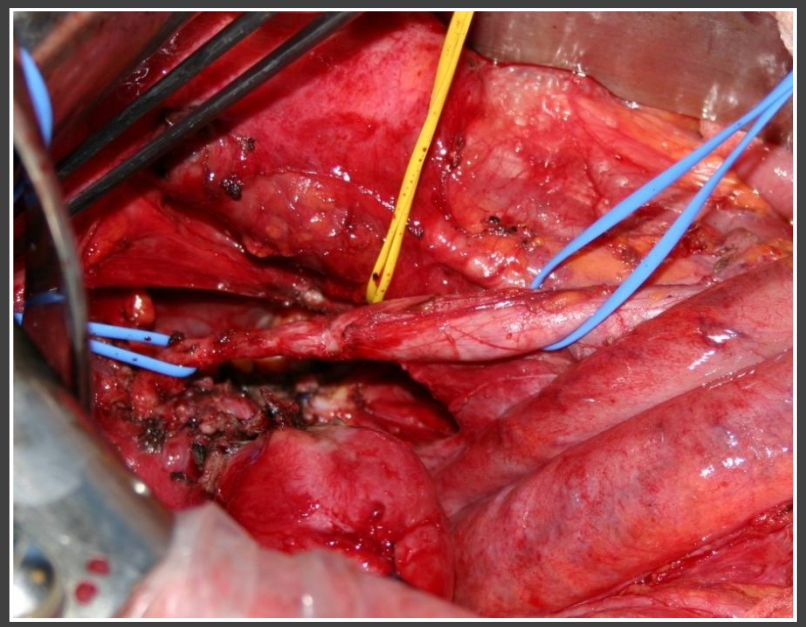

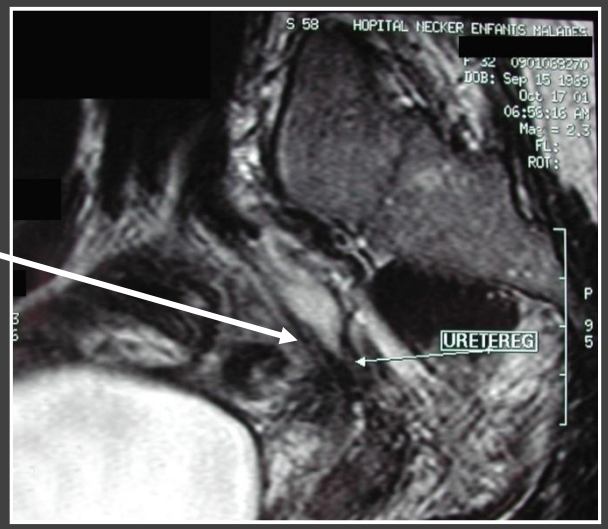

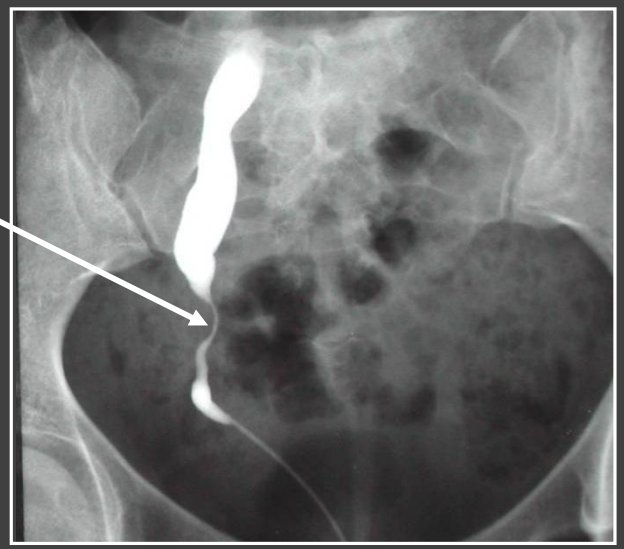

Atteinte urétérale

- ⇨ Résection-anastomose
- ⇨ Réimplantation urétéro-vésicale
- ⇨ Néphrectomie

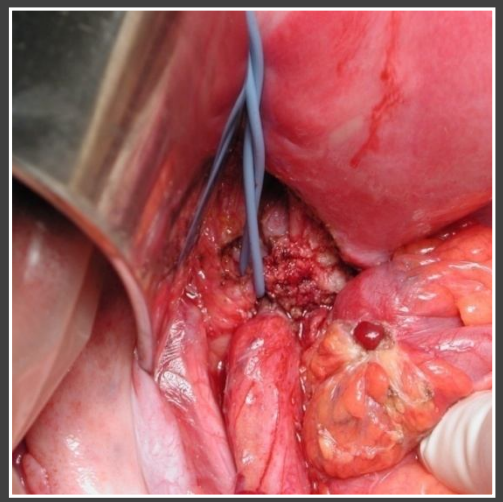

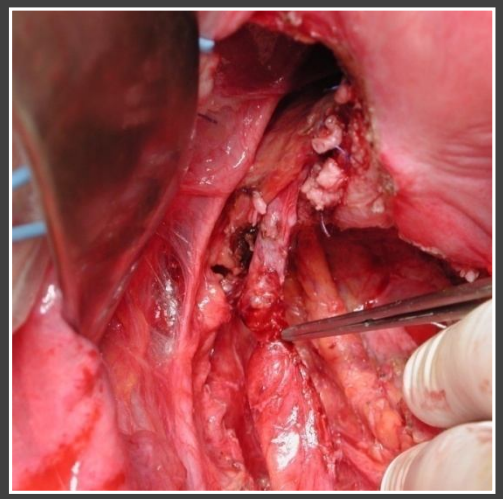

4ème temps

- Dissection du noyau d'endométriose pelvienne profonde
  - ⇨ Mobilisation rectale dans le plan du mésorectum sur ses faces latérales et postérieure
  - ⇨ En avant, passage en avant du nodule

  Exérèse monobloc Rectum + CVP + 2 LUS

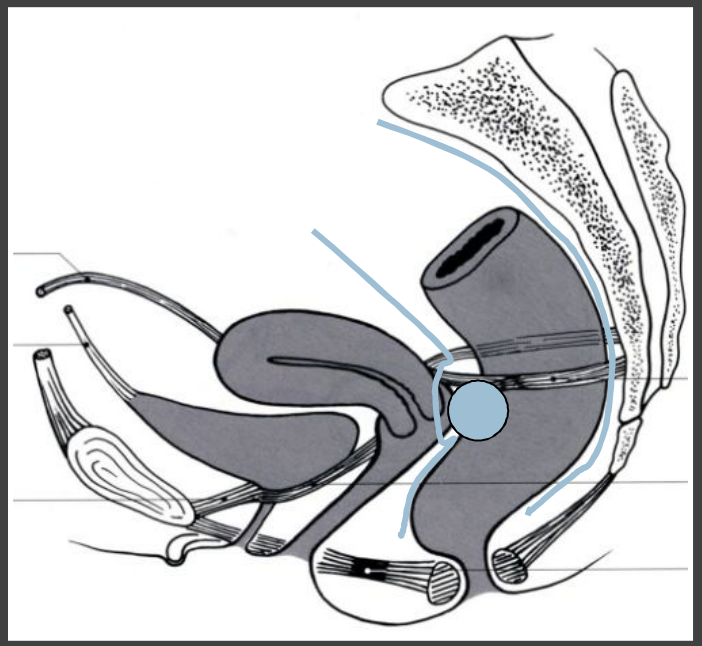

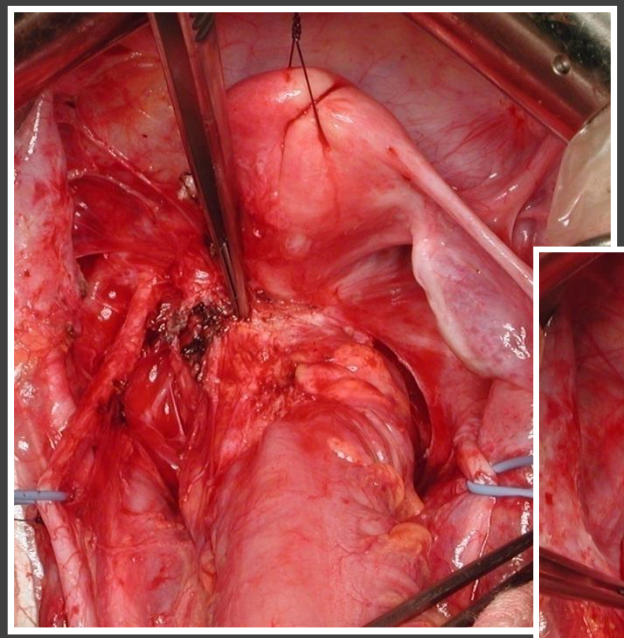

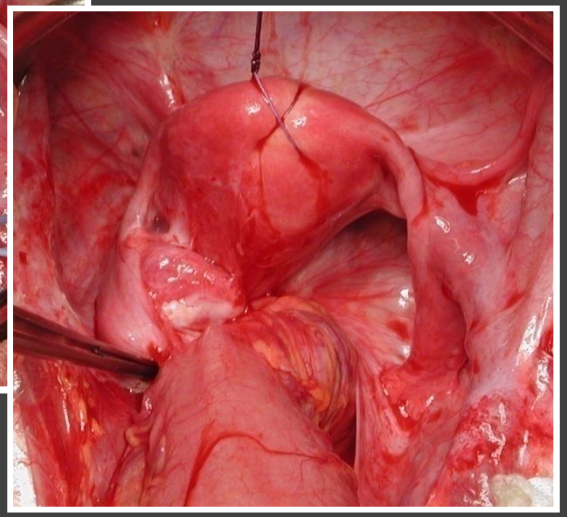

4ème temps

- Section rectale
  - En paroi saine, 2 cm sous le pôle inférieur de la lésion
  - Décalée par rapport à la colpectomie partielle postérieure

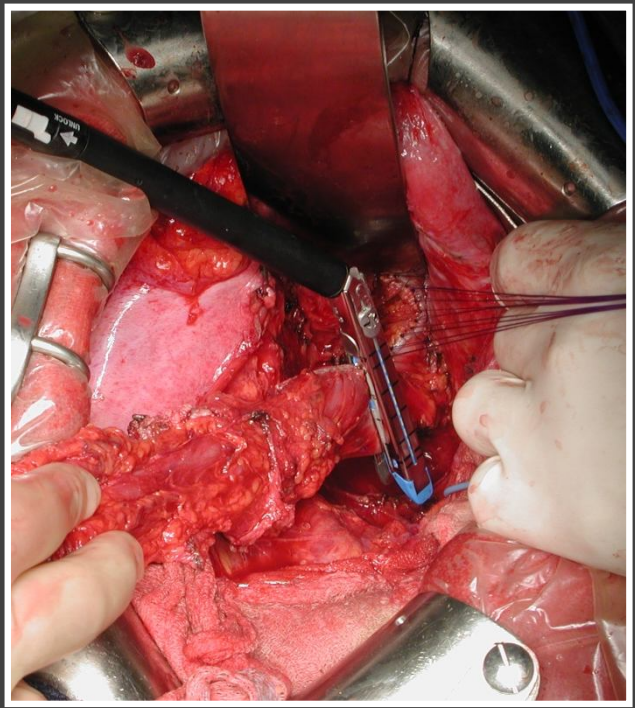

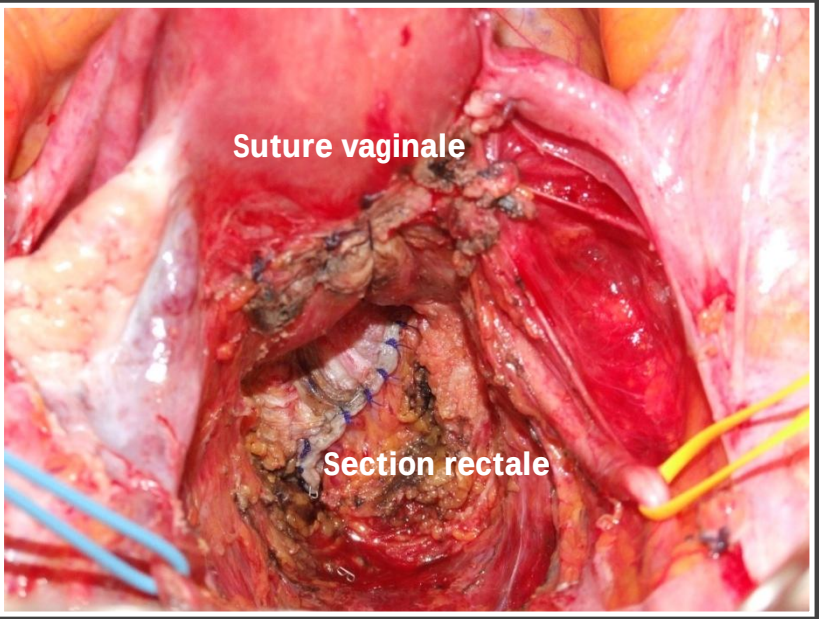

5 ème temps

- Anastomose ⇨ ACRb / ACA

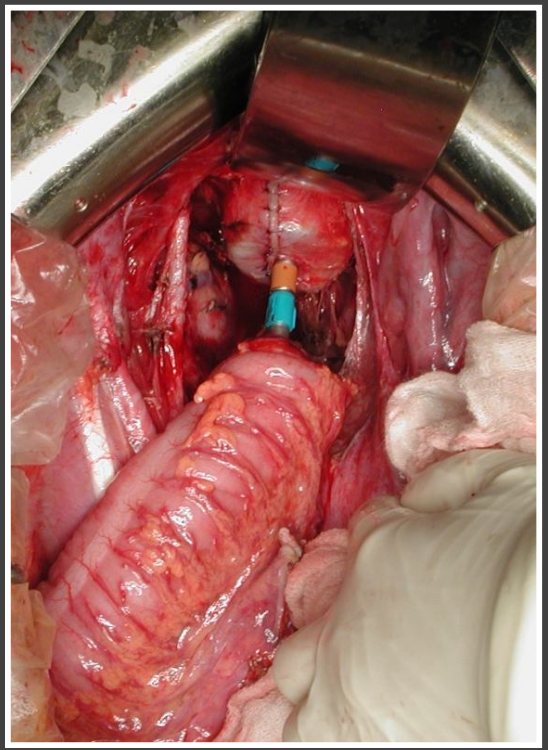

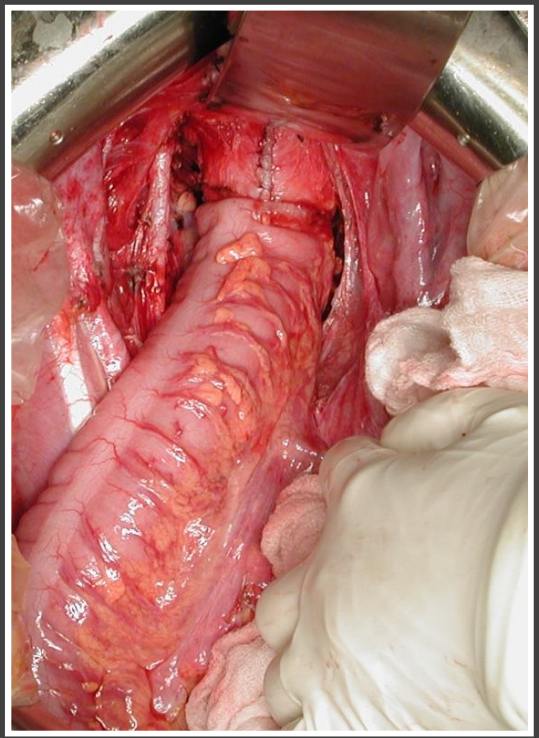

6ème temps

- Traitement des lésions digestives associées

Localisation caecale

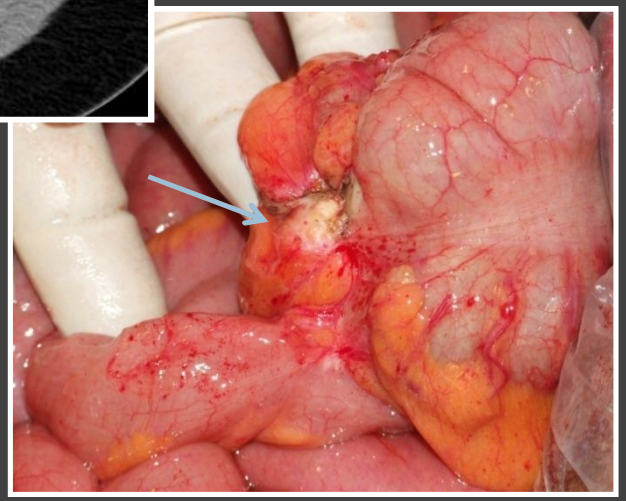

Localisation appendiculaire

Les rares cas d'hystérectomie non conservatrice

⇨ Exérèse monobloc

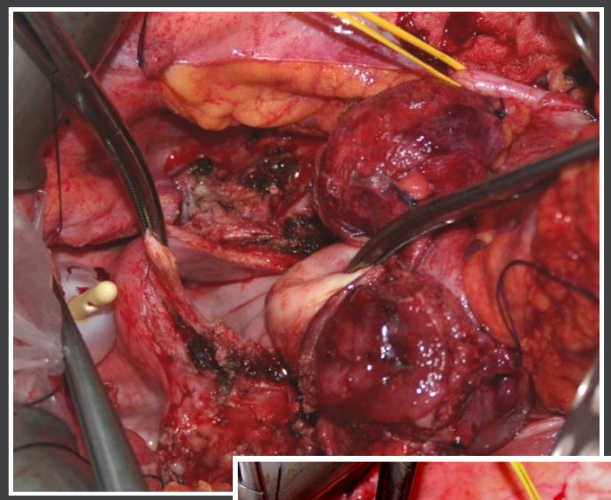

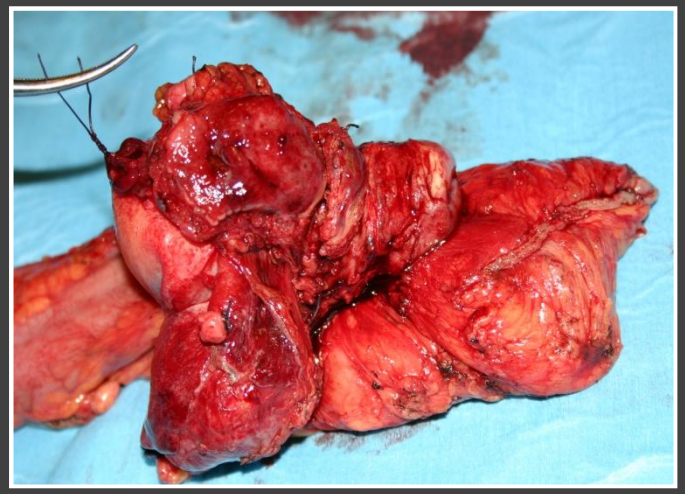

7ème temps

- Iléostomie de protection

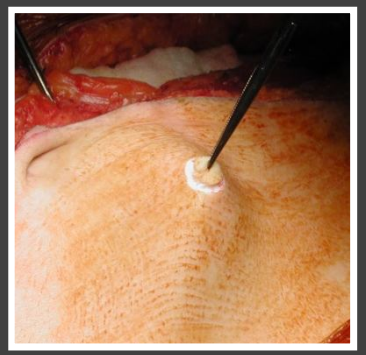

- Conditions opératoires favorables à une fermeture précoce
  - . Opacification digestive à J7
  - . Toucher rectal

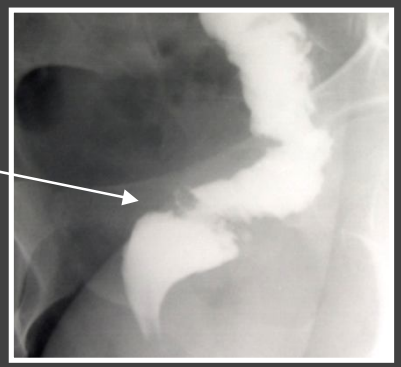

satisfaisant — Fermeture précoce J8

Non satisfaisant — Fermeture tardive M2

Etude multicentrique, A.Alves

Localisations digestives multiples

Rectum	109
Double localisation	9
Sigmoïde	25
Iléon	9
Appendice	12
Caecum	5
Total	160
Nombre moyen/malade	1,6 +/- 0,8

Lésions associées d'EPP

LUS	141
Vagin	64
Uretère	18
Vessie	9
	232

Nombre total lésions	392
Nombre moyen/malade	3,9 ± 1,4

Geste chirurgicaux associés 100%

Exérèse digestive	36
Colpectomie partielle postérieure	64
Exérèse LUS	88
Geste urologique	27
Geste annexiel	60
HT non conservatrice	8

Résultats

	%
• Mortalité nulle	
• Taux de transfusion	5
• Morbidité chirurgicale	
– **Fistule rectovaginale**	**4**
– **Fistule digestive**	**2**
– **Fistule urinaire**	**2**
– **Neurovessie périphérique**	**15**

Résultats fonctionnels

Recul moyen : 6,2 ± 1,5 ans

	%
• Disparition des douleurs	94
– Complète	83
– Amélioration très importante	11
– Amélioration partielle	6
• Fonction ano-sphinctérienne satisfaisante	92
• Fonction mictionnelle satisfaisante	100

Récidive

Délai moyen de survenue : 4 ± 0,3 ans

Localisation	6
Péritonéale superficielle	4
Ovarienne	4
Profonde LUS	2

Conclusions

- Maladie profonde, sévère, multifocale
- Traitement chirurgical radical

  contrôle des douleurs, prévention des récidives
- Préservation de la fécondité
- Résultat excellent ou satisfaisant dans 94% des cas sans troubles de continence
- Morbidité spécifique fistule recto-vaginale, fistule urinaire, neurovessie périphérique
- Laparoscopie réservée à des malades sélectionnées